

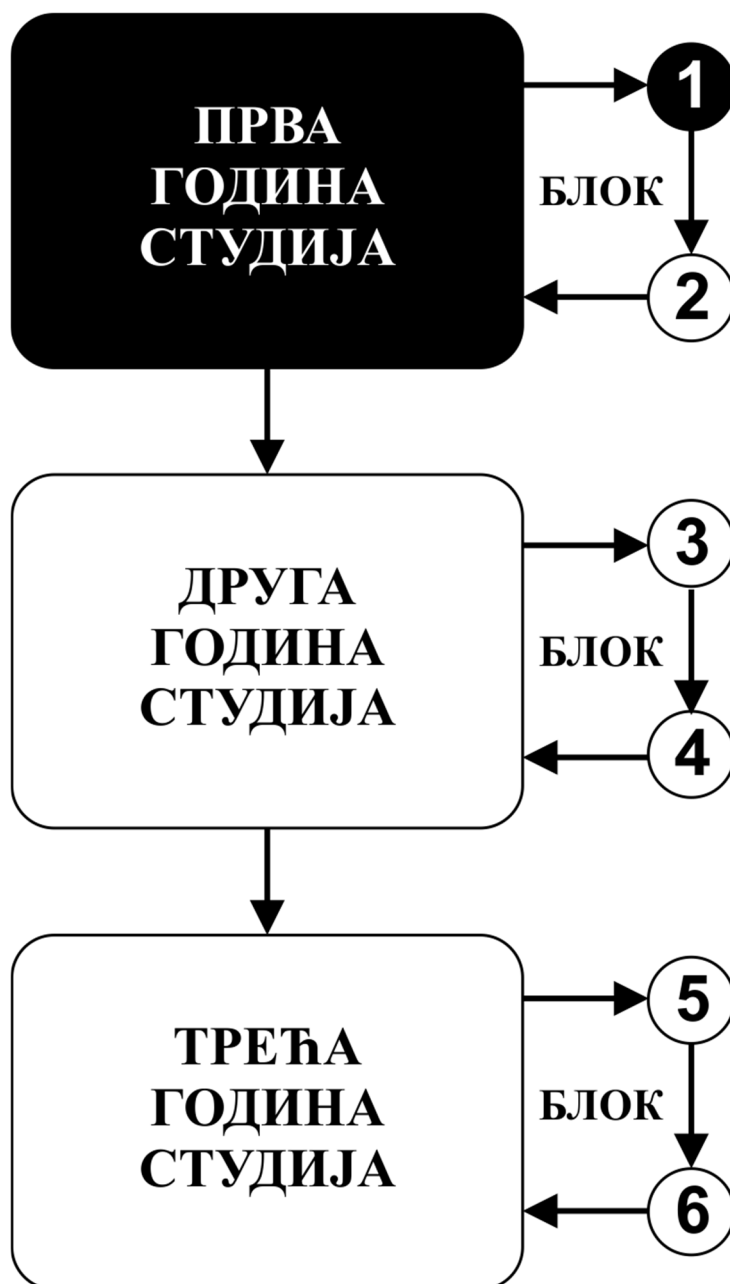


ОСНОВНЕ СТРУКОВНЕ СТУДИЈЕ

ПРВА ГОДИНА СТУДИЈА

школска 2023/2024.

АНАТОМИЈА



Предмет:

АНАТОМИЈА

Предмет носи 6 ЕСПБ бодова. Недељно има 4 часа активне наставе (2 часа предавања и 2 часа рада у малој групи) .

НАСТАВНИЦИ И САРАДНИЦИ:

1.	Ивана Живановић-Мачужић	ivanaanatom@yahoo.com	Редовни професор
2.	Маја Вуловић	maja@medf.kg.ac.rs	Редовни професор
3.	Дејан Јеремић	dejananatom@yahoo.com	Ванредни професор
4.	Добривоје Стојадиновић	dobrivoje.stojadinovic@gmail.com	Ванредни професор
5.	Предраг Саздановић	predrag.sazdanovic@gmail.com	Доцент
6.	Кристијан Јовановић	kralj100@yahoo.com	Сарадник у настави
7.	Јована Милосављевић	jowana.ilic@yahoo.com	Фацитатор
8.	Ивона Банковић	ivbankovic1@gmail.com	Фацитатор
9.	Меланија Тепавчевић	melanijatepavcevic@yahoo.com	Фацитатор

СТРУКТУРА ПРЕДМЕТА:

Предмет	Недеља	Предавања	Рад у малој групи	Наставник – руководиоца предмета
Анатомија	15	2	2	Проф. др Ивана Живановић-Мачужић
				Σ 30+30=60

ОЦЕЊИВАЊЕ: Оцена је еквивалентна броју стечених поена (види табелу). Поени се стичу на два начина:

ПРЕДИСПИТНА АКТИВНОСТ: На овај начин студент може освојити до 30 поена и то: за редовно присуство на настави 1 поен недељно (укупно 15 поена) и за припремљеност и активност на вежбама 1 поен недељно (укупно 15 поена).

ЗАВРШНИ ТЕСТ: На овај начин студент може стећи до 70 поена. Тест садржи 50 питања, и бодује се према приложеној табели:

ПРЕДМЕТ	МАКСИМАЛНО ПОЕНА		
	Предиспитна активност	завршни тест	Σ
АНАТОМИЈА	30	70	100

Тест се бодује према следећој табели:

Број тачних одговора	ПОЕНИ	Број тачних одговора	ПОЕНИ
26	35.5	39	48
27	36	40	50
28	36.5	41	52
29	37	42	54
30	37.5	43	56
31	38	44	58
32	38.5	45	60
33	39	46	62
34	39.5	47	64
35	40	48	66
36	42	49	68
37	44	50	70
38	46		

Да би студент положио предмет мора да има више од 50% тачних одговора на тесту и да стекне минимум 51 поен на предмету. Завршна оцена се формира према приложеној табели, а као збир поена предиспитних активности и поена на завршном тесту:

број освојених поена	оцена
0 - 50	5
51 - 60	6
61 - 70	7
71 - 80	8
81 - 90	9
91 - 100	10

ЛИТЕРАТУРА:

ПРЕДМЕТ	НАЗИВ УЦБЕНИКА	АУТОРИ	ИЗАДАВАЧ	БИБЛИОТЕКА
Анатомија	АНАТОМИЈА ЧОВЕКА	Бошковић Марјан	Научна књига, Београд, 2003 (или неко друго издање)	Има
Додатна литература	Основи морфологије човека - збирка тест питања.	Тошевски Ј, Стојадиновић Д, Милосављевић З, Саздановић П, Јеремић Д, Живановић-Мачужић И, Станковић М.	Медицински факултет Универзитета у Крагујевцу, 2004	Има
	Анатомски атлас: Анатомски атлас - за студенте медицине и стоматологије	Јовановић Славољуб и сарадници	Научна КМД, 2005	Нема
	Колор атлас Анатомије човека	McMinn	Мрљеш, Београд, 1995.	Нема
	Атлас анатомије човека	Netter	Дата статус, 2007	Нема
Сва предавања и материјал за рад у малој групи налазе се на сајту Факултета медицинских наука:				
<u>www.medf.kg.ac.rs</u>				

НАСТАВНА ЈЕДИНИЦА 1 (1. НЕДЕЉА):

Увод у анатомију. Остеологија, синдезмологија и миологија горњег екстремитета.

УВОД У АНАТОМИЈУ. ОСТЕОЛОГИЈА И СИНДЕЗМОЛОГИЈА ГОРЊЕГ ЕКСТРЕМИТЕТА	
ПРЕДАВАЊА 1 ЧАС	РАД У МАЛОЈ ГРУПИ 1 ЧАС
Увод у анатомију Основи анатомске номенклатуре Општа остеологија и кости руке Општа синдезмологија и зглобови руке Подела руке на топографске регионе Кости руке: - scapula, clavícula, humerus, radius, ulna, ossa manus Зглобови руке: - art. sternoclavicularis, art. acromioclavicularis, art. humeri, art. cubiti, art. radioulnaris, art. radiocarpea, зглобови шаке	Кости руке: scapula, clavícula, humerus, radius, ulna, ossa manus • Препознавање костију руке • Уочавање и описивање остеолошких карактеристика костију руке (стране, ивице, крајци, зглобне површине) Зглобови руке: - art. sternoclavicularis, art. acromioclavicularis, art. humeri, art. cubiti, art. radioulnaris, art. radiocarpea, зглобови шаке • Описивање основних анатомских карактеристика зглобова горњих екстремитета (зглобне површине, зглобне чауре, зглобне везе, покрети који се врше у зглобу)
МИШИЋИ ГОРЊЕГ ЕКСТРЕМИТЕТА	
ПРЕДАВАЊА 1 ЧАС	РАД У МАЛОЈ ГРУПИ 1 ЧАС
Мишићи рамена: подела, припоји, инервација и функција Мишићи надлактица: подела, припоји, инервација и функција Мишићи подлактица: подела, припоји, инервација и функција Мишићи шаке: подела, припоји, инервација и функција	Мишићи рамена, Мишићи надлактица Мишићи подлактица, Мишићи шаке • Идентификација и описивање мишића раменог предела надлактица, подлактица и шаке (припоји функција, инервација)

НАСТАВНА ЈЕДИНИЦА 2 (2. НЕДЕЉА): Васкуларизација и инервација горњег екстремитета.

КРВНИ СУДОВИ ГОРЊЕГ ЕКСТРЕМИТЕТА	НЕРВИ ГОРЊЕГ ЕКСТРЕМИТЕТА
ПРЕДАВАЊА 2 ЧАСА	РАД У МАЛОЈ ГРУПИ 2 ЧАСА
Артеријски крвни судови горњег екстремитета • a. axillaris • a. brachialis • a. radialis • a. ulnaris Венски крвни судови горњег екстремитета • Површне вене руке • Дубоке вене руке	Нерви горњег екстремитета • Идентификација и описивање раменог живчаног сплета, Plexus brachialis, бочне и завршне гране • Truncus superior, medius i inferior; • Fasciculus lateralis, medialis i posterior. • N. musculocutaneus • N. medianus, N. ulnaris, N. cutaneus brachi medialis. • N. radialis, N. Axillaris.

НАСТАВНА ЈЕДИНИЦА 3 (3. НЕДЕЉА):

Остеологија, синдезмологија и миологија доњег екстремитета.

ОСТЕОЛОГИЈА И СИНДЕЗМОЛОГИЈА ДОЊЕГ ЕКСТРЕМИТЕТА	
ПРЕДАВАЊА 1 ЧАС	РАД У МАЛОЈ ГРУПИ 1 ЧАС
Кости ноге: os coxae, femur, tibia, fibulla, ossa pedis Зглобови ноге: art. coxae, art. genus, art. tibiofibularis, syndesmosis tibiofibularis, articulationes pedis	Кости ноге: os coxae, femur, patella, tibia, fibulla, ossa pedis Препознавање костију ноге Уочавање и описивање остеолошких карактеристика костију руке (стране, ивице, крајци, зглобне површине) Зглобови ноге: art. coxae, art. genus, art. tibiofibularis, syndesmosis tibiofibularis, articulationes pedis • Описивање основних анатомских карактеристика зглобова доњих екстремитета (зглобне површине, зглобне чауре, зглобне везе, покрети који се врше у зглобу)
МИШИЋИ ДОЊЕГ ЕКСТРЕМИТЕТА	
ПРЕДАВАЊА 1 ЧАС	РАД У МАЛОЈ ГРУПИ 1 ЧАС
Мишићи бедра - подела, припоји, инервација и функција Мишићи бута - подела, припоји, инервација и функција Мишићи потколенице - подела, припоји, инервација и функција Мишићи стопала - подела, припоји, инервација и функција	Мишићи бедра - подела, припоји, инервација и функција Мишићи бута - подела, припоји, инервација и функција Мишићи потколенице - подела, припоји, инервација и функција Мишићи стопала - подела, припоји, инервација и функција • Идентификација и описивање мишића бедра, бута, потколенице и стопала (припоји функција, инервација)

НАСТАВНА ЈЕДИНИЦА 4 (4. НЕДЕЉА): Васкуларизација и инервација доњег екстремитета.

КРВНИ СУДОВИ ДОЊЕГ ЕКСТРЕМИТЕТА	НЕРВИ ДОЊЕГ ЕКСТРЕМИТЕТА
ПРЕДАВАЊА 2 ЧАСА	РАД У МАЛОЈ ГРУПИ 2 ЧАСА
Артеријски крвни судови доњег екстремитета • гране a. iliacaе internaе • a. femoralis • a. poplitea • a. tibialis anterior • a. tibialis posterior Венски крвни судови доњег екстремитета • Површне вене ноге • Дубоке вене ноге Лимфатици ноге	Нерви доњег екстремитета • Идентификација и описивање слабинског живчаног сплета – plexus lumbalis • Идентификација и описивање крсног живчаног сплета – plexus sacralis

НАСТАВНА ЈЕДИНИЦА 5 (5. НЕДЕЉА):**Зидови грудног коша (кости, мишићи, крвни судови, нерви). Медијастинум. Плућа и ваздушни путеви.**

КОСТИ, МИШИЋИ, КРВНИ СУДОВИ И НЕРВИ ЗИДОВА ГРУДНОГ КОША	
ПРЕДАВАЊА 1 ЧАС	РАД У МАЛОЈ ГРУПИ 1 ЧАС
<ul style="list-style-type: none"> • Зидови и зглобови грудног коша <ul style="list-style-type: none"> - Кичмени стуб – кичмени пршљенови - Грудна кост и ребра. • Грудни кош као целина. • Мишићи зидова грудног коша. • Крвни судови и живци зидова грудног коша. • Diaphragma (отвори, слабе тачке). • N. phrenicus 	<ul style="list-style-type: none"> • Идентификација и описивање грудних кичмених пршљенова • Идентификација и описивање остеолошких карактеристика ребара • Идентификација и описивање зглобова грудног коша (зглобне површине, зглобне везе, покрети) • Мишићи зидова грудног коша. • Крвни судови и живци зидова грудног коша.
МЕДИЈАСТИНУМ (СРЕДОГРУЂЕ), ПЛУЋА И ВАЗДУШНИ ПУТЕВИ	
ПРЕДАВАЊА 1 ЧАС	РАД У МАЛОЈ ГРУПИ 1 ЧАС
<ul style="list-style-type: none"> • Подела грудног коша на топографске регионе (mediastinum, spatium pleuropulmonale) • Медијастинум – подела (горњи, доњи) • Горњи медијастинум - садржај (венски, артеријски, органски план) • Душник (trachea). Душничне лимфне жлезде • Ваздушни путеви - bronchi principales et segmentales. • Плућни корен - radix pulmonis. • Плућа и плућна марамица 	<ul style="list-style-type: none"> • Препознавање душника и душница и описивање морфолошких и топографских карактеристика душника (положај, стране, односи, грађа, васкуларизација, инервација) • Описивање морфолошких карактеристика плућа (положај, стране, односи, плућна крила, режњеви, сегменти, режњићи, грађа и пројекције) • Упознавање студената са функционалним и нутритивним крвотоком и лимфотокотом плућа • Научити анатомију плућне марамице и плеуралне дупље (границе, плеурални шпагови и пројекције, васкуларизација и инервација)

НАСТАВНА ЈЕДИНИЦА 6 (6. НЕДЕЉА): Срце. Зидови трбушне дупље. Трбушна марамица. Слабе тачке трбушног зида.

<p align="center">СРЦЕ - ГРАЂА, ИНЕРВАЦИЈА, ВАСКУЛАРИЗАЦИЈА, ПРОВОДНИ СИСТЕМ</p>	<p align="center">ЗИДОВИ ТРБУШНЕ ДУПЉЕ. ТРБУШНА МАРАМИЦА. СЛАБЕ ТАЧКЕ ТРБУШНОГ ЗИДА</p>
<p align="center">ПРЕДАВАЊА 2 ЧАСА</p>	<p align="center">РАД У МАЛОЈ ГРУПИ 2 ЧАСА</p>
<p>Срце:</p> <ul style="list-style-type: none"> • мали и велика крвоток • спољашња морфологија срца. • унутрашњи изглед срца <p>Функционална анатомија срца</p> <ul style="list-style-type: none"> • Васкуларизација срца - коронарне артерије, вене срца • Инервација срца - plexus cardiacus; Грудни симпатикус, n. vagus • Sistema conducens cordis <p>Циљеви:</p> <ul style="list-style-type: none"> • Научити морфолошке карактеристике срца (положај, стране, односи, спољашњи изглед срца, унутрашњи изглед срчане дупље: преткоморе, коморе, атриовентрикуларни отвори и залисци, аортни отвор и залистак аорте, отвор плућног артеријског стабла, залистак плућног артеријског стабла, папиларни мишићни тетивне нити, срчана преграда) • Функционална анатомија срчаних залистака у току срчаних фаза систоле и дијастоле • Описивање васкуларизације срца – научити коронарне артерије (порекло, пут, гране) и вене (притоке, пут, ушће) • Разумевање инервације срца – научити састав plexus cardiacus-a и функционалну анатомију срчаног нервног сплета (симпатичке и парасимпатичке гране, површни и дубоки део сплета) • Разумевање морфолошких карактеристика проводног система срца (СА чвор, АВ чвор, Хис-ов сноп – положај, интернодални путеви) 	<ul style="list-style-type: none"> • Границе трбуха. Топографске оријентационе тачке и линије. • Предње-бочни трбушни зид • Задњи трбушни зид • Перитонеум. Творевине паријеталног и висцералног перитонеума • Слабе тачке предње-бочног трбушног зида • Слабе тачке задњег трбушног зида

НАСТАВНА ЈЕДИНИЦА 7 (7. НЕДЕЉА):

Желудац, танко и дебело црево. Васкуларизација и инервација органа трбушне дупље. Јетра, панкреас, слезина.

ЖЕЛУДАЦ, ТАНКО И ДЕБЕЛО ЦРЕВО. ИНЕРВАЦИЈА И ВАСКУЛАРИЗАЦИЈА ОРГАНА ТРБУШНЕ ДУПЉЕ	ЈЕТРА И ЖУЧНИ ПУТЕВИ И СИСТЕМ ВЕНЕ ПОРТЕ. ПАНКРЕАС. СЛЕЗИНА
ПРЕДАВАЊА 2 ЧАСА	РАД У МАЛОЈ ГРУПИ 2 ЧАСА
<ul style="list-style-type: none"> • Трбушни део једњака • Желудац <ul style="list-style-type: none"> - спољашњи изглед, димензије - везе, пројекције, грађа - васкуларизација, инервација • Truncus coeliacus, a. gastrica sinistra • Plexus coeliacus • Plexus aorticus abdominalis • Танко црево (дуоденум, јејунум, илеум) • A. mesenterica superior • Дебело црево (цекум, усходни колон, попречни колон, нисходни колон, сигмоидни колон) • A. mesenterica inferior 	<ul style="list-style-type: none"> • Јетра <ul style="list-style-type: none"> - спољашњи изглед, димензије - везе, пројекције, грађа - васкуларизација, инервација • Жучни путеви • Жучна кеса • Нутритивни крвоток јетре – a. hepatica propria • Функционални крвоток јетре - v. portae • Портокавалне анастомозе • Панкреас <ul style="list-style-type: none"> - спољашњи изглед, димензије - везе, пројекције, грађа - васкуларизација, инервација • Слезина <ul style="list-style-type: none"> - спољашњи изглед, димензије - везе, пројекције, грађа - васкуларизација, инервација

НАСТАВНА ЈЕДИНИЦА 8 (8. НЕДЕЉА):

Бубрези. Мокраћни путеви. Надбубрежна жлезда. Ретроперитонеални простор. Зидови мале карлице. Васкуларизација мале карлице. Инервација мале карлице. Мокраћна бешика.

БУБРЕЗИ. МОКРАЋНИ ПУТЕВИ. НАДБУБРЕЖНА ЖЛЕЗДА. РЕТРОПЕРИТОНЕАЛНИ ПРОСТОР	ЗИДОВИ МАЛЕ КАРЛИЦЕ. ВАСКУЛАРИЗАЦИЈА И ИНЕРВАЦИЈА МАЛЕ КАРЛИЦЕ. МОКРАЋНА БЕШИКА
ПРЕДАВАЊА 2 ЧАСА	РАД У МАЛОЈ ГРУПИ 2 ЧАСА
<p>Ретроперитонеални простор</p> <ul style="list-style-type: none"> • Бубрези <ul style="list-style-type: none"> - спољашњи изглед, димензије - везе, пројекције, грађа - васкуларизација, инервација • Мокраћни путеви. • Gll. Suprarenales • Ретроперитонеални простор Aorta abdominalis, v. cava inferior, truncus sympathicus – pars abdominalis, plexus coeliacus, plexus aorticus abdominalis, лимфатици абдомена. 	<ul style="list-style-type: none"> • Зидови мале карлице. Зглобови мале карлице • Дијафрагме и фасције карлице. • Подела карлице на ложе и спратове. • Васкуларизација мале карлице. A. iliaca interna. • Лимфне жлезде карлице. • Инервација мале карлице. <ul style="list-style-type: none"> - Truncus sympathicus – pars sacralis - Nn. erigentes - Plexus hypogastricus superior - Plexus pelvici s. hypogastricus inferior • Мокраћна бешика

НАСТАВНА ЈЕДИНИЦА 9. (ТРЕЋА НЕДЕЉА):**Ректум. Женски и мушки полни органи.**

УНУТРАШЊИ И СПОЉШЊИ МУШКИ ПОЛНИ ОРГАНИ	УНУТРАШЊИ И СПОЉАШЊИ ЖЕНСКИ ПОЛНИ ОРГАНИ. РЕКТУМ
ПРЕДАВАЊА 2 ЧАСА	РАД У МАЛОЈ ГРУПИ 2 ЧАСА
<ul style="list-style-type: none"> • Унутрашњи мушки полни органи - testis - epididymis - ductus deferens, funiculus spermaticus - ductus ejaculatori - vesiculae seminales, - prostata - glandulae bulbourethrales • Спољашњи мушки полни органи - penis - scrotum • Механизам ерекције 	<ul style="list-style-type: none"> • Унутрашњи женски полни органи - ovarium (положај, облик, стране, ивице, димензије, односи према околним органима, везе јајника, грађа, васкуларизација, инервација) - tuba uterina (положај, облик, делови, димензије, односи према околним органима, грађа, васкуларизација, инервација) - uterus (положај, облик, стране, делови, димензије, односи према околним органима, односи према перитонеуму, везе материце, грађа, васкуларизација, инервација), - vagina (положај, облик, зидови, сводови, односи према околним органима, грађа, васкуларизација, инервација) • Спољашњи женски полни органи - mons pubis, labia majora pudendi, labia minora pudendi - vestibulum vaginae, ерекtilни органи: clitoris, bulbus vestibuli, жлезде: glandulae vestibulares majore, glandulae vestibulares minores • Ректум

НАСТАВНА ЈЕДИНИЦА 10 (10. НЕДЕЉА):**Кости лобање и лица. Краниофацијалне дупље. Вратни пршљенови.**

КОСТИ ЛОБАЊЕ. ВРАТНИ ПРШЉЕНОВИ.	КОСТИ ЛИЦА. КРАНИОФАЦИЈАЛНЕ ДУПЉЕ.
ПРЕДАВАЊА 2 ЧАСА	РАД У МАЛОЈ ГРУПИ 2 ЧАСА
Кости лобање: Општа остеологија лобање. Os frontale, parietale, occipitale Os ethmoidale, sphenoidale, temporale, Вратни кичмени пршљенови.	Кости лица: Уочавање и описивање остеолошких карактеристика костију лица (maxilla, mandibula, os zygomaticum, os palatinum, os nasale, os lacrimale, vomer, concha nasalis inferior, os hyoideum -стране, ивице, окрајци, зглобне површине) <ul style="list-style-type: none"> • Описивање основних анатомских карактеристика art. temporomandibularis (зглобне површине, везе, покрети) • Описивање основних анатомских карактеристика краниофацијалних дупљи

НАСТАВНА ЈЕДИНИЦА 11 (11. НЕДЕЉА):**Мишићи главе и врата. Крвни судови главе и врата. Кранијални нерви.**

МИШИЋИ ГЛАВЕ И ВРАТА. PLEXUS CERVICALIS	КРВИ СУДОВИ ГЛАВЕ И ВРАТА. КРАНИЈАЛНИ НЕРВИ.
ПРЕДАВАЊА 2 ЧАСА	РАД У МАЛОЈ ГРУПИ 2 ЧАСА
Површни и дубоки мишићи главе. Мишићи предње, бочне и задње стране врата Топографски предели главе. Топографски предели врата. Plexus cervicalis.	Кранијални живци (I - XII). Васкуларизација главе и врата. A. carotis communis, A. carotis externa, A. carotis interna, Subclavia, Вене главе и врата

НАСТАВНА ЈЕДИНИЦА 12 (12. НЕДЕЉА):

Усна дупља. Носна дупља. Ждрело. Гркљан. Штитаста жлезда. Параштитасте жлезде.

НОСНА ДУПЉА. УСНА ДУПЉА И ЊЕН САДРЖАЈ	ЖДРЕЛО. ГРКЉАН. ШТИТАСТА ЖЛЕЗДА. ПАРАШТИТАСТЕ ЖЛЕЗДЕ.
ПРЕДАВАЊА 2 ЧАСА	РАД У МАЛОЈ ГРУПИ 2 ЧАСА
<p>Носна дупља и параназални синуси Усна дупља и њен садржај. Циљеви:</p> <ul style="list-style-type: none"> • Идентификација и описивање морфолошких карактеристика носне дупље (зидови, отвори носне дупље, подела носне дупље, слузокожа, судови и живци) • Идентификација и описивање морфолошких карактеристика параназалних шупљина (врсте, димензије, зидови, везе са носном дупљом, ивице, слузокожа, судови и живци) <p>Усна дупља и њен садржај.</p> <ul style="list-style-type: none"> • Идентификација и описивање морфолошких карактеристика усне дупље (усне, образ, трем усне дупље, десни, зуби, језик, подјезични предео усне дупље, тврдо непце, меко непце, ждрелно сужење, непчани крајник, пљувачне жлезде) 	<p>Ждрело, парафарингеални и ретрофарингеални простор Гркљан, штитаста и параштитаста жлезда Циљеви:</p> <ul style="list-style-type: none"> • Идентификација и описивање морфолошких карактеристика ждрела (положај, границе, спољни изглед и односи, састав зидова и подела на спратове, крвни судови и живци ждрела) <p>Парафарингеални и ретрофарингеални простор</p> <ul style="list-style-type: none"> • Идентификација и описивање морфолошких карактеристика гркљана (облик, положај, састав, хрскавице гркљана, спојеве и зглобови гркљанских хрскавица, мишићи гркљана, гркљанска дупља, гласне жице • Идентификација и описивање морфолошких штитасте жлезде и параштитастих жлезда

НАСТАВНА ЈЕДИНИЦА 13 (13. НЕДЕЉА): Чуло слуха – спољашње, средње и унутрашње ухо. Чуло вида - омотачи очне јабучице, садржај очне јабучице. Помоћни органи ока. Сузни апарат.

ЧУЛО СЛУХА. СПОЉАШЊЕ И СРЕДЊЕ УХО.	ЧУЛО ВИДА - ОМОТАЧИ И САДРЖАЈ ОЧНЕ ЈАБУЧИЦЕ. ПОМОЋНИ ОРГАНИ ОКА. СУЗНИ АПАРАТ.
ПРЕДАВАЊА 2 ЧАСА	РАД У МАЛОЈ ГРУПИ 2 ЧАСА
<p>Чуло слуха – спољашње, средње и ухо. Чуло слуха – унутрашње ухо.</p> <p>Циљеви:</p> <ul style="list-style-type: none"> • Идентификација и описивање морфолошких карактеристика чула слуха (спољно ухо: ушна шкољка, спољни ушни канал; бубна опна; средње ухо: бубна дупља, зидови, слушне кошчице, подела на спратове бубне дупље, судови и живци, мастоидне шупљине, слушна туба) • Идентификација и описивање морфолошких карактеристика чула слуха (унутрашње ухо: трем, пуж, полукружни каналићи, перилимфни простор, судови и живци) 	<p>Чуло вида - омотачи очне јабучице, садржај очне јабучице. Помоћни органи ока. Сузни апарат.</p> <p>Циљеви:</p> <ul style="list-style-type: none"> • Идентификација и описивање морфолошких карактеристика чула вида (очна јабучица, облик, , састав очне јабучице: фиброзна, судовна и живчана опна очне јабучице; помоћни органи ока: мишићи очне дупље, фасцијалне творевине, масно тело, очни капци, вежњача, сузни органи) • Помоћни органи ока: мишићи очне дупље, фасцијалне творевине, масно тело, очни капци, вежњача, сузни органи

НАСТАВНА ЈЕДИНИЦА 14 (14. НЕДЕЉА): Увод у ЦНС. Кичмена мождина. Мождано стабло.

УВОД У ЦНС. КИЧМЕНА МОЖДИНА.	МОЖДАНО СТАБЛО
ПРЕДАВАЊА 2 ЧАСА	РАД У МАЛОЈ ГРУПИ 2 ЧАСА
<p>Опште о централном нервном систему (ЦНС).</p> <p>Неурон. Синапса. Неуротрансмитери.</p> <p>Подела ЦНС-а.</p> <p>Medulla spinalis i nervus spinalis.</p> <p>Циљеви:</p> <ul style="list-style-type: none"> • Идентификација и описивање морфолошких карактеристика кичмене мождине (положај, омотачи, односи, облик, дужина, проширења, стране, сегменти, грађа - сива и бела маса) • Идентификација и описивање морфолошких карактеристика кичменог живца (n. spinalis) 	<p>Truncus cerebri (мождано стабло): Medulla oblongata. Pons. Mesencephalon</p> <p>грађа и функција</p> <p>Циљеви:</p> <ul style="list-style-type: none"> • Идентификација и описивање морфолошких карактеристика можданог стабла (truncus cerebri) – подела, стране, границе, грађа

НАСТАВНА ЈЕДИНИЦА 15 (15. НЕДЕЉА): Мали мозак. Међумозак. Велики мозак.

МАЛИ МОЗАК. МЕЋУМОЗАК.	ВЕЛИКИ МОЗАК
ПРЕДАВАЊА 2 ЧАСА	РАД У МАЛОЈ ГРУПИ 2 ЧАСА
<p>Cerebellum (мали мозак), грађа и функција</p> <p>Ventriculus quartus (четврта мождана комора)</p> <p>Diencephalon (Thalamus, Hypothalamus, Epithalamus, Metathalamus, Subthalamus) - једра, положај, везе, улог</p> <p>Hypophysis.</p> <p>Ventriculus tertius (трећа мождана комора).</p>	<p>Telencephalon (велики мозак)</p> <p>Cortex cerebri (мождана кора), врсте кортекса, Функционална подела коре</p> <p>Задњи паријетални кортекс</p> <p>Префронтални кортекс</p> <p>Коморе</p> <p>Моторни, сензитивни и сензоријелни путеви.</p>

РАСПОРЕД ПРЕДАВАЊА

МАЛА САЛА (С4)

ЧЕТВРТАК

08:00-09:30

РАСПОРЕД ВЕЖБИ

ЧЕТВРТАК

**ДИСЕКЦИОНА САЛА 1
(С7)**

11:30 – 13:00

I група

13:00 – 14:30

III група

14:45 – 16:15

V група

16:15 – 17:45

VII група

**ДИСЕКЦИОНА САЛА 2
(С8)**

11:30 – 13:00

II група

13:00 – 14:30

IV група

14:45 – 16:15

VI група

16:15 – 17:45

VIII група

[РАСПОРЕД НАСТАВЕ](#)

РАСПОРЕД НАСТАВЕ ЗА ПРЕДМЕТ АНАТОМИЈА

недеља	тип	назив методске јединице	наставник
1	П	Увод у анатомију. Остеологија, синдезмологија и миологија горњег екстремитета.	Проф. др Дејан Јеремић
1	В	Увод у анатомију. Остеологија, синдезмологија и миологија горњег екстремитета.	др Јована Милосављевић др Кристијан Јовановић др Ивона Банковић др Меланија Тепавчевић
2	П	Васкуларизација горњег екстремитета.	Проф. др Маја Вуловић
2	В	Инервација горњег екстремитета.	др Јована Милосављевић др Кристијан Јовановић др Ивона Банковић др Меланија Тепавчевић
3	П	Остеологија, синдезмологија и миологија доњег екстремитета.	Проф. др Маја Вуловић
3	В	Остеологија, синдезмологија и миологија доњег екстремитета.	др Јована Милосављевић др Кристијан Јовановић др Ивона Банковић др Меланија Тепавчевић
4	П	Васкуларизација доњег екстремитета.	Доц. др Предраг Саздановић
4	В	Инервација доњег екстремитета.	др Јована Милосављевић др Кристијан Јовановић др Ивона Банковић др Меланија Тепавчевић
5	П	Зидови грудног коша (кости, мишићи, крвни судови, нерви). Медијастинум. Плућа и ваздушни путеви	Проф. др Ивана Живановић-Мачужић
5	В	Зидови грудног коша (кости, мишићи, крвни судови, нерви). Медијастинум. Плућа и ваздушни путеви	др Јована Милосављевић др Кристијан Јовановић др Ивона Банковић др Меланија Тепавчевић
6	П	Срце. Спољашњи и унутрашњи изглед. Грађа. Васкуларизација, инервација. Проводни систем срца. Перикард.	Проф. др Ивана Живановић-Мачужић

РАСПОРЕД НАСТАВЕ ЗА ПРЕДМЕТ АНАТОМИЈА

недеља	тип	назив методске јединице	наставник
6	В	Зидови трбушне дупље. Трбушна марамица. Слабе тачке трбушног зида.	др Јована Милосављевић др Кристијан Јовановић др Ивона Банковић др Меланија Тепавчевић
7	П	Желудац, танко и дебело црево. Васкуларизација и инервација органа трбушне дупље.	Проф. др Добривоје Стојадиновић
7	В	Јетра, панкреас, слезина.	др Јована Милосављевић др Кристијан Јовановић др Ивона Банковић др Меланија Тепавчевић
8	П	Бубрези. Мокраћни путеви. Надбубрежна жлезда. Ретроперитонеални простор.	Проф. др Добривоје Стојадиновић
	В	Зидови мале карлице. Васкуларизација мале карлице. Инервација мале карлице. Мокраћна бешика.	др Јована Милосављевић др Кристијан Јовановић др Ивона Банковић др Меланија Тепавчевић
9	П	Мушки полни органи.	Проф. др Добривоје Стојадиновић
	В	Ректум. Женски полни органи.	др Јована Милосављевић др Кристијан Јовановић др Ивона Банковић др Меланија Тепавчевић
10	П	Кости лобање. Вратни пршљенови.	Проф. др Дејан Јеремић
	В	Кости лица. Краниофацијалне дупље.	др Јована Милосављевић др Кристијан Јовановић др Ивона Банковић др Меланија Тепавчевић
11	П	Мишићи главе и врата. Plexus cervicalis	Доц. др Предраг Саздановић
	В	Крвни судови главе и врата. Кранијални нерви.	др Јована Милосављевић др Кристијан Јовановић др Ивона Банковић др Меланија Тепавчевић

РАСПОРЕД НАСТАВЕ ЗА ПРЕДМЕТ АНАТОМИЈА

недеља	тип	назив методске јединице	наставник
12	П	Усна дупља. Носна дупља.	Проф. др Дејан Јеремић
	В	Ждрело. Гркљан. Штитаста жлезда. Параштитасте жлезде.	др Јована Милосављевић др Кристијан Јовановић др Ивона Банковић др Меланија Тепавчевић
13	П	Чуло слуха – спољашње, средње и унутрашње ухо.	Проф. др Маја Вуловић
13	В	Чуло вида - омотачи очне јабучице, садржај очне јабучице. Помоћни органи ока. Сузни апарат.	др Јована Милосављевић др Кристијан Јовановић др Ивона Банковић др Меланија Тепавчевић
14	П	Увод у ЦНС. Кичмена мождина.	Проф. др Ивана Живановић-Мачужић
	В	Мождано стабло.	др Јована Милосављевић др Кристијан Јовановић др Ивона Банковић др Меланија Тепавчевић
15	П	Мали мозак. Међумозак. (III и IV мождана комора)	Проф. др Ивана Живановић-Мачужић
	В	Велики мозак. Бочне мождане коморе.	др Јована Милосављевић др Кристијан Јовановић др Ивона Банковић др Меланија Тепавчевић