

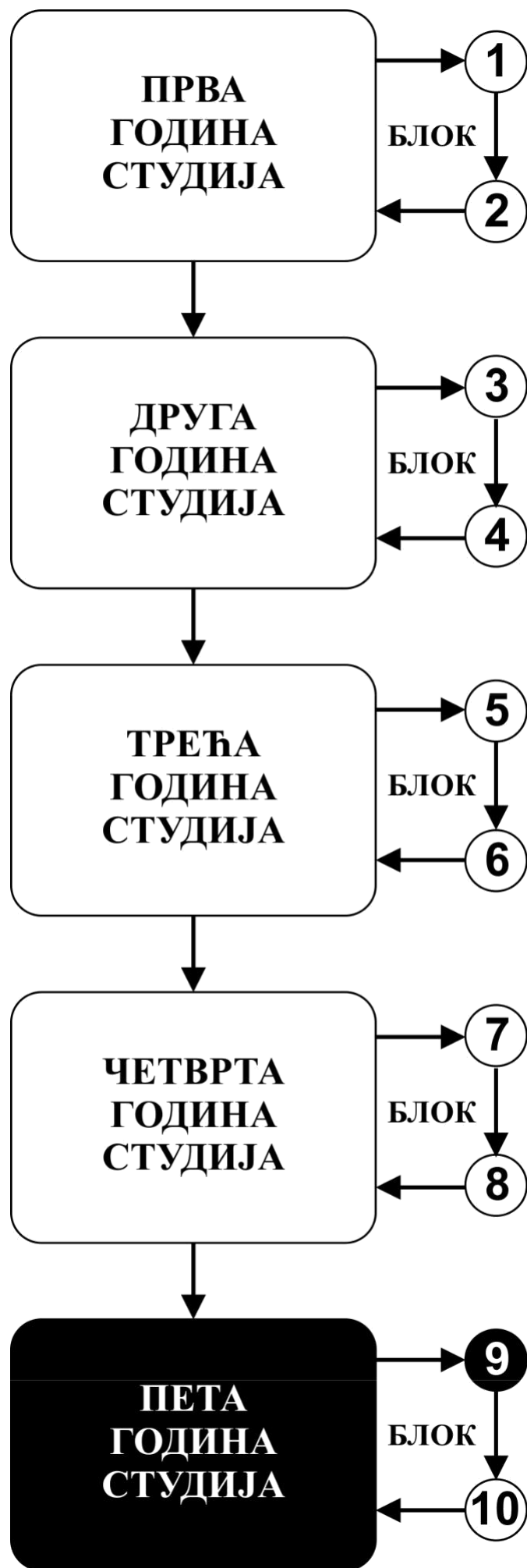


**ИНТЕГРИСАНЕ АКАДЕМСКЕ
СТУДИЈЕ СТОМАТОЛОГИЈЕ**

ПЕТА ГОДИНА СТУДИЈА

школска 2022/2023.

МАКСИЛОФАЦИЈАЛНА ХИРУРГИЈА



Предмет

МАКСИЛОФАЦИЈАЛНА ХИРУРГИЈА

Предмет се вреднује са 7 ЕСПБ. Недељно има 7 часова активне наставе (3 часа предавања и 4 часа рада у малој групи)

НАСТАВНИЦИ И САРАДНИЦИ:

РБ	Име и презиме	Email адреса	звање
1	Живорад Николић	zivoradn@hotmail.com	Ванредни професор
2	Милош Живић	zivicmilos5@gmail.com	Истраживач приправник(фацилитатор)
3	Милица Васиљевић	milicavaska13@gmail.com	Фацилитатор

СТРУКТУРА ПРЕДМЕТА:

Модул	Назив модула	Недеља	Предавања недељно	Рад у малој групи недељно	Наставник руководилац модула
1	Инфекције у максило-фацијалној регији	6	3	4	Проф. др Живорад Николић
2	Трауматологија максило-фацијалне регије	5	3	4	Проф. др Живорад Николић
3	Гумори у максило-фацијалној регији	4	3	4	Проф. др Живорад Николић
					Σ 45+60=105

ОЦЕЊИВАЊЕ:

Студент савладава предмет по модулима. Оцена је еквивалентна броју стечених поена (види табеле). Поени се стичу на три начина:

АКТИВНОСТ У ТОКУ НАСТАВЕ: На овај начин студент може да стекне до **15** поена и то тако што на последњем часу рада у малој групи извлачи 2 испитна питања из те недеље наставе, одговара на њих и у складу са показаним знањем добија 0 - 1 поена.

ТЕСТОВИ ПО МОДУЛИМА: На овај начин студент може да стекне до **30** поена према приложеној табели.

ЗАВРШНИ (УСМЕНИ) ИСПИТ: На овај начин студент може да стекне до 55 поена, 20 поена на завршној провери вештина и 35 поена на усменом испиту.

Завршна провера вештина подразумева да студент узме анамнезу, уради физички преглед болесника, интерпретира налаз, пацијенту постави дијагнозу (диференцијалну) и предложи терапијски поступак. Уколико студент не стекне више од 50% поена на завршној провери вештина не може да приступи полагању усменог дела испита.

Усмени део испита. На овај начин студент може да стекне до **35** поена. Студент комисијски одговара на пет постављених питања (свако питање вреди од 0-6 поена). Студент комисијски интерпретира три рентген снимка фрактура костију лица и вилица и два снимка тумора максилофацијалне регије и у складу са показаним знањем стиче од 0 - 1 поен по снимку. Уколико студент не стекне више од 50% поена на усменом испиту није положио испит.

МОДУЛ		МАКСИМАЛНО ПОЕНА			
		активност у току наставе	тестови по модулима	завршни (усмени) испит	Σ
1	Инфекције	6	12		18
2	Трауматологија	5	10		15
3	Онкологија	4	8		12
				55	55
Σ		15	30	55	100

Завршна оцена се формира на следећи начин:

Да би студент положио предмет мора да оствари минимум 55 поена и да положи све модуле.

Да би положио модул студент мора да:

1. Оствари више од 50% поена на том модулу
2. Оствари више од 50% поена предвиђених за активност у настави у сваком модулу.
3. Да положи тест из тог модула, односно да има више од 50% тачних одговора.

број освојених поена	оцена
0 - 50	5
51 - 60	6
61 - 70	7
71 - 80	8
81 - 90	9
91 - 100	10

ТЕСТОВИ ПО МОДУЛИМА

МОДУЛ 1.

ЗАВРШНИ ТЕСТ **0-12 ПОЕНА**

ОЦЕЊИВАЊЕ **ЗАВРШНОГ ТЕСТА**

Тест има 24 питања
Свако питање вреди 0,5 поена

МОДУЛ 2.

ЗАВРШНИ ТЕСТ **0-10 ПОЕНА**

ОЦЕЊИВАЊЕ **ЗАВРШНОГ ТЕСТА**

Тест има 20 питања
Свако питање вреди 0,5 поена

МОДУЛ 3.

ЗАВРШНИ ТЕСТ **0-8 ПОЕНА**

ОЦЕЊИВАЊЕ **ЗАВРШНОГ ТЕСТА**

Тест има 16 питања
Свако питање вреди 0,5 поена

ЛИТЕРАТУРА:

назив уџбеника	аутори	издавач	библиотека
Максилофацијална хирургија	Гаврић М и сар.	Универзитет у Београду, Стоматолошки факултет 1997	
Трауматологија	Димитријевић и сар.	Ники, Београд 1992	
Максиларни синус у хирургији орофацијалне регије	Петровић В и сарадници	Завод за уџбенике 1992	

Сва предавања налазе се на сајту Факултета медицинских наука: www.medf.kg.ac.rs

ПРОГРАМ:

ПРВИ МОДУЛ: ИНФЕКЦИЈЕ У МАКСИЛОФАЦИЈАЛНОЈ РЕГИЈИ

НАСТАВНА ЈЕДИНИЦА 1 (ПРВА НЕДЕЉА):

ХИРУРШКА АНАТОМИЈА ГЛАВЕ И ВРАТА

предавања 3 часа

- ХИРУРШКА АНАТОМИЈА ГЛАВЕ И ВРАТА
- ПРОПЕДЕВТИКА У МАКСИЛОФАЦИЈАЛНОЈ ХИРУРГИЈИ
- ОБОЉЕЊА МАКСИЛАРНОГ СИНУСА

рад у малој групи 4 часа

- Упознавање студената са узимање анамнезе код болесника
- Упознавање студената са саставним деловима анамнезе
- Упознавање студената са појмовима симптоми и знаци болести
- Упознавање студента са патологијом максиларног синуса

Шта студент треба да зна:

- Да самостално узме комплетну анамнезу од болесника
- Да зна да интерпретира симптоме и знаке болести присутне код болесника

НАСТАВНА ЈЕДИНИЦА 2 (ДРУГА НЕДЕЉА):

ДЕНТОГЕНЕ ИНФЕКЦИЈЕ МЕКИХ ТКИВА ЛИЦА И ВИЛИЦА

предавања 3 часа

- Инфекције у максилофацијалној регији
- Дентогене инфекције меких ткива лица и вилица (подела по захваћеним просторима, клиничка слика, терапија)
- Дентогени целулитиси (флегмонозна запаљења) лица и вилица (подела по захваћеним просторима, клиничка слика, терапија)

Шта студент треба да зна:

- Да утврди претходно стечена знања из анатомије главе и врата
- Да утврди претходно стечена знања о имуном систему и механизмима одбране организма од инфекција

рад у малој групи 4 часа

- Упознавање студената са објективним прегледом болесника и методама физичког прегледа
- Упознавање студената са прегледом пацијента са присутном инфекцијом у максилофацијалној регији
- терапија акутних инфекција

Шта студент треба да зна:

- Да самостално узима анамнезу од болесника
- Да овлада техникама физикалног прегледа
- Да самостално прегледа главу и врат болесника
- Савладава основне принципе лечења инфекција у макслофацијалној регији

НАСТАВНА ЈЕДИНИЦА 3 (ТРЕЋА НЕДЕЉА):

ДЕНТОГЕНЕ ИНФЕКЦИЈЕ КОШТАНИХ ТКИВА ЛИЦА И ВИЛИЦА

предавања 3 часа

- Дентогене инфекције коштаног ткива лица и вилица
- Компликације дентогених инфекција коштаног ткива

рад у малој групи 4 часа

- Упознавање студената са објективним прегледом болесника и методама физичког прегледа
- Упознавање студената са прегледом пацијента са присутном инфекцијом у максилофацијалној регији
- терапија акутних инфекција

Шта студент треба да зна:

- Да самостално узима анамнезу од болесника
- Да овлада техникама физикалног прегледа
- Да самостално прегледа главу и врат болесника
- Савладава основне принципе лечења инфекција у макслофацијалној регији

НАСТАВНА ЈЕДИНИЦА 4 (ЧЕТВРТА НЕДЕЉА):

ЦИСТЕ ВИЛИЦА И МЕКИХ ТКИВА У МАКСИЛОФАЦИЈАЛНОЈ РЕГИЈИ

предавања 3 часа

- Етиологија и патогенеза
- Класификација
- Клиничка слика
- Дијагностика
- Терапија

рад у малој групи 4 часа

- Узимање анамнезе
- Клинички преглед пацијента
- Анализа и интерпретације медицинске документације
- Постављења орјентационе дијагнозе болести
- Предлагање плана терапије
- Боравак у хируршкој сали

Шта студент треба да зна:

- Да самостално узима анамнезу од болесника
 - Да овлада техникама физикалног прегледа
 - Да самостално прегледа главу и врат болесника
- Савладава основне принципе дијагностике и лечења цистичних лезија

НАСТАВНА ЈЕДИНИЦА 5 (ПЕТА НЕДЕЉА):

ОБОЉЕЊА ПЉУВАЧНИХ ЖЛЕЗДА

предавања 3 часа

- Упознавање са хируршком анатомијом пљувачног жлезда
- Методе дијагностике обољења пљувачних жлезда
- Класификација обољења пљувачних жлезда
- Развојне аномалије
- Сијалоаденитиси

рад у малој групи 4 часа

- Узимање анамнезе
- Клинички преглед пацијента
- Анализа и интерпретације медицинске документације
- Постављења орјентационе дијагнозе болести
- Предлагање плана терапије
- Боравак у хируршкој сали

Шта студент треба да зна:

- Да самостално узима анамнезу од болесника
 - Да овлада техникама физикалног прегледа
 - Да самостално прегледа главу и врат болесника
- Савладава основне принципе дијагностике и терапије пљувачних жлезда

НАСТАВНА ЈЕДИНИЦА 6 (ТРЕЋА НЕДЕЉА):

ТУМОРИ ПЉУВАЧНИХ ЖЛЕЗДА

предавања 3 часа

- Сијалолитијаза
- Сјогренов синдром
- Тумори пљувачних жлезда
- Компликације хируршке терапије тумора пљувачних жлезда

рад у малој групи 4 часа

- Узимање анамнезе
- Клинички преглед пацијента
- Анализа и интерпретације медицинске документације
- Постављења орјентационе дијагнозе болести
- Предлагање плана терапије
- Боравак у хируршкој сали

Шта студент треба да зна:

- Да самостално узима анамнезу од болесника
 - Да овлада техникама физикалног прегледа
 - Да самостално прегледа главу и врат болесника
- Савладава основне принципе дијагностике и терапије пљувачних жлезда

ДРУГИ МОДУЛ: ТРАУМАТОЛОГИЈА

НАСТАВНА ЈЕДИНИЦА 7 (СЕДМА НЕДЕЉА):

ТРАУМАТОЛОГИЈА У МАКСИЛОФАЦИЈАЛНОЈ РЕГИЈИ -1

предавања 3 часа

- Трауматологија максилофацијалне регије
- Прва помоћ код трауматских повреда максилофацијалне регије
- Методе локалне хемостазе
- Преломи доње вилице

рад у малој групи 4 часа

- Усимање анамнезе
- Клинички преглед пацијента
- Анализа и интерпретације медицинске документације
- Постављења орјентационе дијагнозе болести
- Предлагање плана терапије
- Боравак у хируршкој сали

Шта студент треба да зна

- Пружање прве помоћи код повреда максилофацијалне регије
- Методе обраде ране
- Методе локалне хемостазе

НАСТАВНА ЈЕДИНИЦА 8 (ЧЕТВРТА НЕДЕЉА):

ТРАУМАТОЛОГИЈА У МАКСИЛОФАЦИЈАЛНОЈ РЕГИЈИ -2

предавања 3 часа

- Преломи средњег масива лица
- Преломи зигоматичне кости
- Преломи пода орбите
- Преломи вилица код деце

рад у малој групи 4 часа

- Усимање анамнезе
- Клинички преглед пацијента
- Анализа и интерпретације медицинске документације
- Постављења орјентационе дијагнозе болести
- Предлагање плана терапије
- Боравак у хируршкој сали

Шта студент треба да зна

- Пружање прве помоћи код повреда максилофацијалне регије
- Методе обраде ране
- Методе локалне хемостазе

НАСТАВНА ЈЕДИНИЦА 9 (ДЕВЕТА НЕДЕЉА):

СТЕЧЕНИ И УРОЂЕНИ ДЕФОРМИТЕТИ ЛИЦА И ВИЛИЦА

предавања 3 часа

- Терапија прелома у максилофацијалној регији
- Зуб у линији прелома
- Деформитети лица и вилица (урођени и стечени)
- изоловани деформитети горње вилице
- изоловани деформитети доње вилице

рад у малој групи 4 часа

- Усимање анамнезе
- Клинички преглед пацијента
- Анализа и интерпретације медицинске документације
- Постављења орјентационе дијагнозе болести
- Предлагање плана терапије
- Боравак у хируршкој сали
- Пружање прве помоћи код повреда максилофацијалне регије
- Методе обраде ране
- Методе локалне хемостазе

НАСТАВНА ЈЕДИНИЦА 10 (ДЕСЕТА НЕДЕЉА):

РАСЦЕПИ ЛИЦА

предавања 3 часа

- Расцепи усана, непца и лица
- Ороназалне фистуле

рад у малој групи 4 часа

- Усимање анамнезе
- Клинички преглед пацијента
- Анализа и интерпретације медицинске документације
- Постављења орјентационе дијагнозе болести
- Предлагање плана терапије
- Боравак у хируршкој сали
- **Шта студент треба да зна**
- Познавање принципа терапије расцепа лица
- Клинички преглеђд пацијената са расцепима

НАСТАВНА ЈЕДИНИЦА 11 (ЈЕДАНАЕСТА НЕДЕЉА):

ПАТОЛОГИЈА ТЕМПОРОМАНДИБУЛАРНОГ ЗГЛОБА

предавања 3 часа

- Краниомадибуларне дисфункције
- Инфлаторна и дегенеративна обољења зглоба
- Луксација
- Урођени и стечени поремећаји
- Трауме и преломи зглобних структура

рад у малој групи 4 часа

- Усимање анамнезе
- Клинички преглед пацијента
- Анализа и интерпретације медицинске документације
- Анализа функције темпоромандибуларног зглоба
- Постављења орјентационе дијагнозе болести
- Предлагање плана терапије
- Боравак у хируршкој сали
- **Шта студент треба да зна**
- Анализа функције ТМЗ
- Клинички преглед ТМЗ

ТРЕЋИ МОДУЛ: ТУМОРИ МАКСИЛОФАЦИЈАЛНЕ РЕГИЈЕ

НАСТАВНА ЈЕДИНИЦА 12 (ДВАНАЕСТА НЕДЕЉА):

ТУМОРИ МАКСИЛОФАЦИЈАЛНЕ РЕГИЈЕ

предавања 3 часа

- Дефиниција, патофизиолошка подела, етиолошки фактори, патогентестски механизми
- Класификација
- Дијагностика
- Принципи терапије

рад у малој групи 4 часа

- Усимање анамнезе
- Клинички преглед пацијента
- Анализа и интерпретације медицинске документације
- Анализа функције темпоромандибуларног зглоба
- Постављења орјентационе дијагнозе болести
- Предлагање плана терапије
- Боравак у хируршкој сали
- **Шта студент треба да зна**
- Клинички преглед пацијента
- Упознавање са методима дијагностике и терапије тумора у орофацијалној регији

НАСТАВНА ЈЕДИНИЦА 13 (ТРИНАЕСТА НЕДЕЉА НЕДЕЉА):

БЕНИГНИ ТУМОРИ МАКСИЛОФАЦИЈАЛНЕ РЕГИЈЕ

предавања 3 часа

- Бенигни тумори мекоткивног порекла
- Бенигни тумори остеогеног порекла
- Тумори дентогеног порекла
- Гигантоцелуларне лезије лезије вилица
- Преканцерозе

рад у малој групи 4 часа

- Усимање анамнезе
- Клинички преглед пацијента
- Анализа и интерпретације медицинске документације
- Анализа функције темпоромандибуларног зглоба
- Постављења орјентационе дијагнозе болести
- Предлагање плана терапије
- Боравак у хируршкој сали
- **Шта студент треба да зна**
- Клинички преглед пацијента
- Упознавање са методима дијагностике и терапије тумора у орофацијалној регији

НАСТАВНА ЈЕДИНИЦА 14 (ЧЕТРНАЕСТА НЕДЕЉА):

МАЛИГНИ ТУМОРИ МАКСИЛОФАЦИЈАЛНЕ РЕГИЈЕ

предавања 3 часа

- Малигни тумори слузокоже усне дупље
- Малигни тумори коже лица
- Саркоми

рад у малој групи 4 часа

- Усимање анамнезе
- Клинички преглед пацијента
- Анализа и интерпретације медицинске документације
- Анализа функције темпоромандибуларног зглоба
- Постављења орјентационе дијагнозе болести
- Предлагање плана терапије
- Боравак у хируршкој сали
- **Шта студент треба да зна**
- Клинички преглед пацијента
- Упознавање са методима дијагностике и терапије малигнух тумора у орофацијалној регији

НАСТАВНА ЈЕДИНИЦА 15 (ПЕТНАЕСТА НЕДЕЉА):

**ПРИНЦИПИ ПЛАСТИЧНЕ И РЕКОНСТРУКТИВНЕ ХИРУРГИЈЕ У
МАКСИЛОФАЦИЈАЛНОЈ РЕГИЈИ**

предавања 3 часа

- Основи пластичне и реконструктивне хирургије умаксилорацијалној хирургији
- Третман пацијената у онколошкој хирургији максилорацијалне регије
- Протетичка реконструкција лица и вилица
 - Неуралгије кранијалних нерава

рад у малој групи 4 часа

- Усимање анамнезе
- Клинички преглед пацијента
- Анализа и интерпретације медицинске документације
- Анализа функције темпоромандибуларног зглоба
- Постављења орјентационе дијагнозе болести
- Предлагање плана терапије
- Боравак у хируршкој сали

РАСПОРЕД ПРЕДАВАЊА

УТОРАК

ЗЗС САЛА 2

14:00 – 16:00 часова

РАСПОРЕД ВЕЖБИ

УТОРАК

ЗЗС САЛА 9, 10

16:00 – 19:00 часова

[Распоред наставе и модулских тестова](#)

РАСПОРЕД НАСТАВЕ ЗА ПРЕДМЕТ МАКСИЛОФАЦИЈАЛНА ХИРУРГИЈА

недеља	тип	назив методске јединице	наставник
1	П	Хируршка анатомија главе и врата	Проф. др Живорад Николић
1	В	Хируршка анатомија главе и врата	Проф. др Живорад Николић др М. Живић, др М. Васиљевић
2	П	Дентогене инфекције меких ткива лица ивилица	Проф. др Живорад Николић
2	В	Дентогене инфекције меких ткива лица ивилица	Проф. др Живорад Николић др М. Живић, др М. Васиљевић
3	П	Дентогене инфекције коштаних ткива лица ивилица	Проф. др Живорад Николић
3	В	Дентогене инфекције коштаних ткива лица ивилица	Проф. др Живорад Николић др М. Живић, др М. Васиљевић
4	П	Цисте вилица и меких ткива умасилофацијалној регији	Проф. др Живорад Николић
4	В	Цисте вилица и меких ткива умасилофацијалној регији	Проф. др Живорад Николић др М. Живић, др М. Васиљевић
5	П	Обољења пљувачних жлезда	Проф. др Живорад Николић
5	В	Обољења пљувачних жлезда	Проф. др Живорад Николић др М. Живић, др М. Васиљевић
6	П	Тумори пљувачних жлезда	Проф. др Живорад Николић
6	В	Тумори пљувачних жлезда	Проф. др Живорад Николић др М. Живић, др М. Васиљевић
7	П	Трауматологија у максилофацијалној регији - 1	Проф. др Живорад Николић
7	В	Трауматологија у максилофацијалној регији - 1	Проф. др Живорад Николић др М. Живић, др М. Васиљевић
8	П	Трауматологија у максилофацијалној регији -2	Проф. др Живорад Николић

РАСПОРЕД НАСТАВЕ ЗА ПРЕДМЕТ МАКСИЛОФАЦИЈАЛНА ХИРУРГИЈА

недеља	тип	назив методске јединице	наставник
8	В	Трауматологија у максилофацијалној регији -2	Проф. др Живорад Николић др М. Живић, др М. Васиљевић
9	П	Стечени и урођени деформитети лица ивилица	Проф. др Живорад Николић
9	В	Стечени и урођени деформитети лица ивилица	Проф. др Живорад Николић др М. Живић, др М. Васиљевић
10	П	Расцепи лица	Проф. др Живорад Николић
10	В	Расцепи лица	Проф. др Живорад Николић др М. Живић, др М. Васиљевић
11	П	Патологија темпоромандибуларног зглоба	Проф. др Живорад Николић
11	В	Патологија темпоромандибуларног зглоба	Проф. др Живорад Николић др М. Живић, др М. Васиљевић
12	П	Тумори максилофацијалне регије	Проф. др Живорад Николић
12	В	Тумори максилофацијалне регије	Проф. др Живорад Николић др М. Живић, др М. Васиљевић
13	П	Бенигни тумори максилофацијалне регије	Проф. др Живорад Николић
13	В	Бенигни тумори максилофацијалне регије	Проф. др Живорад Николић др М. Живић, др М. Васиљевић
14	П	Малигни тумори максилофацијалне регије	Проф. др Живорад Николић
14	В	Малигни тумори максилофацијалне регије	Проф. др Живорад Николић др М. Живић, др М. Васиљевић
15	П	Принципи пластичне и реконструктивнехирургије у максилофацијалној регији	Проф. др Живорад Николић
15	В	Принципи пластичне и реконструктивнехирургије у максилофацијалној регији	Проф. др Живорад Николић др М. Живић, др М. Васиљевић

Испитна питања за усмени део испита

1. Еволуција дентогених инфекција
2. Принципи медикаментозне и хирушке терапије инфекција маскилофацијалне регије
3. Инфекције ретромаксиларног простора - *клиничка слика и лечење*
4. Инфекција инфратемпоралног и темпоралног простора - *клиничка слика и лечење*
5. Инфекције fossae caninae - *клиничка слика и лечење*
6. Инфекције субмандибуларног простора - *клиничка слика и лечење*
7. Инфекције сублингвалног простора - *клиничка слика и лечење*
8. Инфекције субменталног простора - *клиничка слика и лечење*
9. Инфекције птеригомандибуларног простора - *клиничка слика и лечење*
10. Инфекције букалног простора - *клиничка слика и лечење*
11. Флегмона образа - *клиничка слика и лечење*
12. Флегмона орбите - *клиничка слика и лечење*
13. Флегмона пода уста - *клиничка слика и лечење*
14. Дентогене инфекције горње усне - *клиничка слика и лечење*
15. Акутна и хронична запаљења доњовиличног зглоба - *клиничка слика и лечење*
16. Акутни остеомијелитис вилица - *клиничка слика и лечење*
17. Хронични остеомијелитис вилица - *клиничка слика и лечење*
18. Акутна запаљења горњовиличног синуса дентогеног порекла - *клиничка слика и лечење*
19. Хронична запаљења горњовиличног синуса дентогеног порекла - *клиничка слика и лечење*
20. Хронични сијалоаденитиси - *клиничка слика и лечење*
21. Сијалолитијаза - *клиничка слика и лечење*
22. Радиоостеомијелитис
23. Принципи обраде повреда меких и коштаних ткива лица и вилица
24. Сигурни и несигурни знаци прелома костију лица и вилица
25. Преломи алвеоларног наставка доње и горње вилице - *клиничка слика и лечење*
26. Преломи пода орбите: изоловани и удружени - *клиничка слика и лечење*
27. Преломи јагодичне кости - *клиничка слика и лечење*
28. Преломи средњег масива лица Le Fort I - *клиничка слика и лечење*
29. Преломи средњег масива лица Le Fort II - *клиничка слика и лечење*
30. Преломи средњег масива лица Le Fort III - *клиничка слика и лечење*
31. Двоструки, троструки и вишеструки преломи доње вилице - *клиничка слика и лечење*
32. Преломи угла доње вилице - *клиничка слика и лечење*
33. Ране и касне компликације прелома доње вилице
34. Коминутивни преломи доње вилице

35. Преломи брадног дела доње вилице - *клиничка слика и лечење*
36. Преломи тела доње вилице - *клиничка слика и лечење*
37. Преломи зглобног наставка доње вилице - *клиничка слика и лечење*
38. Преломи вилица код деце - *клиничка слика и лечење*
39. Преломи безубих вилица
40. Зарастање прелома костију лица и вилица
41. Трауматска оштећења доњовиличног зглоба
42. Трауматске луксације, екстракције и фрактуре зуба - *клиничка слика и лечење*
43. Конзервативне и хируршке методе имобилизације код прелома вилица
44. Ране и касне компликације прелома горње вилице и зигоматичне кости
45. Класификација виличних циста
46. Хируршко лечење дисгнатија
47. Хиполазија горње вилице - *клиничка слика и лечење*
48. Сублуксација доњевиличног зглоба - *клиничка слика и лечење*
49. Коштани и хрскавичави трансплантати - *врсте и принципи примене*
50. Неуралгије n.trigeminusa - *клиничка слика и лечење*
51. Слободни кожни трансплантати - *врсте и принципи примене*
52. Локални, удаљени и слободни режњеви - *врсте и принципи примене*
53. Функционалне миоартропатије доњовиличног зглоба
54. Расцепи нешца - *епидемиологија, етиологија, патогенеза, класификација*
55. Луксације доњовиличног зглоба - *клиничка слика и лечење*
56. Расцепи нешца - *клиничке карактеристике*
57. Микрогеније - *клиничка слика и лечење*
58. Медијална циста и фистула врата - *клиничка слика и лечење*
59. Глобуломаксиларне цисте врата - *клиничка слика и лечење*
60. Преоперативни и постоперативни третман деформитета лица и вилица
61. Расцепи примарног палатума - *клиничка слика и лечење*
62. Лажне анкилозе доњовиличног зглоба - *клиничка слика и лечење*
63. Трауматск коштане цисте - *клиничка слика и лечење*
64. Мандибуларни прогнатизам - *клиничка слика и лечење*
65. Екстраоралне саливарне фистуле - *клиничка слика и лечење*
66. Принципи преоперативног планирања хируршких корекција деформитета лица и вилица
67. Реуматоидни артритис доњовиличног зглоба - *клиничка слика и лечење*
68. Протрузија горње вилице - *клиничка слика и лечење*
69. Микрогнатија - *клиничка слика и лечење*
70. Сјогрен-ов синдром - *клиничка слика и лечење*
71. Расцепи секундарног палатума - *клиничка слика и лечење*

72. Отворени загрижај - *клиничка слика и лечење*
73. Клиничка и рендген дијагностика виличних циста
74. Назопалатиналне цисте - *клиничка слика и лечење*
75. Епидермоидне и дермоидне цисте - *клиничка слика и лечење*
76. Принцип хируршког лечења виличних циста
77. Латерална циста и фистула врата - *клиничка слика и лечење*
78. Обострано права анкилоза доњовиличног зглоба - *клиничка слика и лечење*
79. Цисте пљувачних жлезди - *клиничка слика и лечење*
80. Дијагностика обољења пљувачних жлезда
81. Радикуларне цисте - *клиничка слика и лечење*
82. Ороантралне комуникације и фистуле - *клиничка слика и лечење*
83. Фоликуларне цисте - *клиничка слика и лечење*
84. Једнострана права анкилоза доњовиличног зглоба - *клиничка слика и лечење*
85. Протетичка реконструкција након ресекције тумора максилнофацијалне регије
86. Биопсија
87. Малигни мезенхимални тумори коштаних ткива лица и вилица - *клиничка слика и лечење*
88. Карцином у плеоморфном аденому - *клиничка слика и лечење*
89. Клиничке и хистопатолошке карактеристике бенигнух и малигнух тумора
90. Карциноми гингиве и букалне слузокоже - *клиничка слика и лечење*
91. Периферни гигантоцелуларни грануломи вилице - *клиничка слика и лечење*
92. Хемангиом - *клиничка слика и лечење*
93. Централни гигантоцелуларни грануломи вилице - *клиничка слика и лечење*
94. Дијагностика тумора
95. Мукоепидермоидни карцином - *клиничка слика и лечење*
96. Карциноми ацинусних ћелија
97. Хиперплазије меких и коштаних ткива лица и вилица - *клиничка слика и лечење*
98. Карциноми горње вилице - *клиничка слика и лечење*
99. Регионалне метастазе малигнух тумора лица и вилица - *клиничка слика и лечење*
100. Васкуларне малформације - *клиничка слика и лечење*
101. Бенигни тумори хрскавичавих ткива лица - *клиничка слика и лечење*
102. Пигментни младеж - *клиничка слика и лечење*
103. Принципи лечења бенигнух и малигнух тумора лица и вилица
104. Класификација тумора пљувачних жлезда
105. Бенигни тумори коштаних ткива лица - *клиничка слика и лечење*
106. Фиброми - *клиничка слика и лечење*
107. Аденоид цистични карцином - *клиничка слика и лечење*
108. Меланом слузокоже максилнофацијалне регије - *клиничка слика и лечење*
109. Меланом коже максилнофацијалне регије - *клиничка слика и лечење*

110. Карциноми усана - *клиничка слика и лечење*
111. Одонтом - *клиничка слика и лечење*
112. Преканцерозе слузокоже усне дупље - *клиничка слика и лечење*
113. Амелобластом - *клиничка слика и лечење*
114. Малигни тумори пљувачних жлезда - *клиничка слика и лечење*
115. Карциноми језика и пода уста - *клиничка слика и лечење*
116. Аденоми пљувачних жлезди - *клиничка слика и лечење*
117. Базоцелуларни карцином - *клиничка слика и лечење*
118. Кератоцисте - *клиничка слика и лечење*