

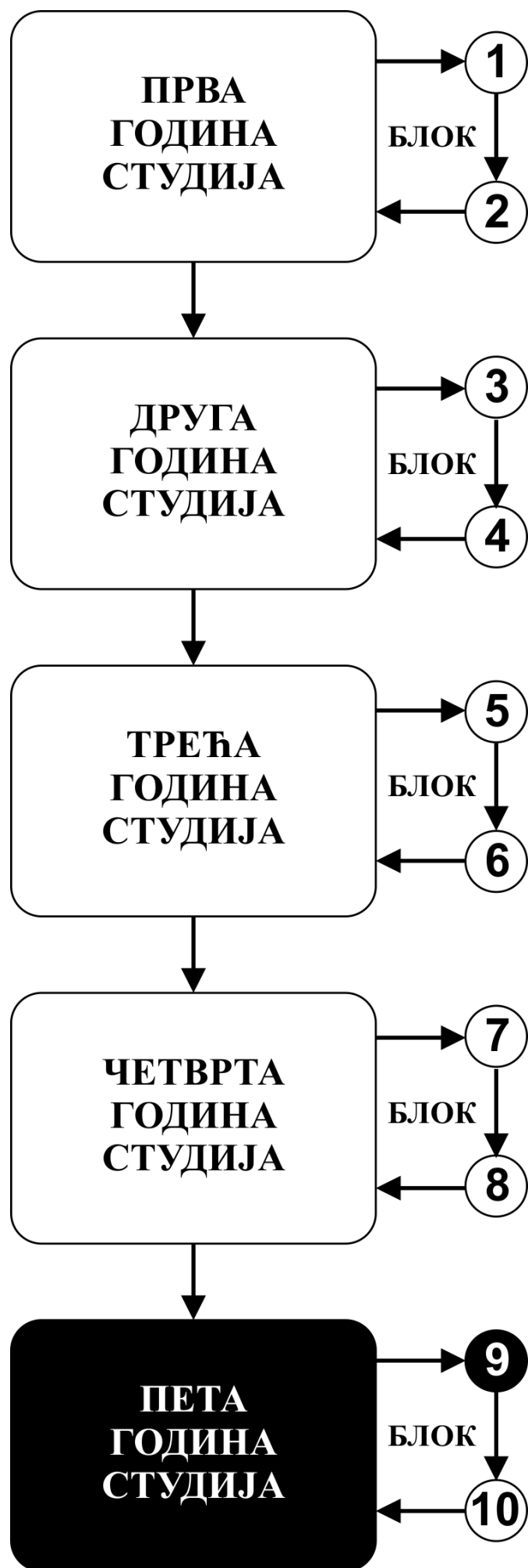


**ИНТЕГРИСАНЕ АКАДЕМСКЕ  
СТУДИЈЕ СТОМАТОЛОГИЈЕ**

**ПЕТА ГОДИНА СТУДИЈА**

ШКОЛСКА 2020/2021

**МАКСИЛОФАЦИЈАЛНА ХИРУРГИЈА**



Предмет

## **МАКСИЛОФАЦИЈАЛНА ХИРУРГИЈА**

Предмет се вреднује са 7 ЕСПБ. Недељно има 7 часова активне наставе (3 часа предавања и 4 часа рада у малој групи)

## НАСТАВНИЦИ И САРАДНИЦИ:

РБ	Име и презиме	Email адреса	звање
1.	Слободан Лончаревић	lslobodan0@gmail.com	Доцент
2.	Милош Живић	zivicmilos5@gmail.com	Истраживач приправник (фацитатор)

## СТРУКТУРА ПРЕДМЕТА:

Модул	Назив модула	Недеља	Предавања недељно	Рад у малој групи недељно	Наставник-руководилац модула
1	Инфекције у максилофацијалној регији	6	3	4	Доц. др Слободан Лончаревић
2	Трауматологија максилофацијалне регије	5	3	4	Доц. др Слободан Лончаревић
3	Тумори у максилофацијалној регији	4	3	4	Доц. др Слободан Лончаревић
					Σ 45+60=105

## ОЦЕЊИВАЊЕ:

Студент савладава предмет по модулима. Оцена је еквивалентна броју стечених поена (види табеле). Поени се стичу на три начина:

**АКТИВНОСТ У ТОКУ НАСТАВЕ:** На овај начин студент може да стекне до **15** поена и то тако што на последњем часу рада у малој групи извлачи 2 испитна питања из те недеље наставе, одговара на њих и у складу са показаним знањем добија 0 - 1 поена.

**ТЕСТОВИ ПО МОДУЛИМА:** На овај начин студент може да стекне до **30** поена према приложеној табели.

**ЗАВРШНИ (УСМЕНИ) ИСПИТ:** На овај начин студент може да стекне до 55 поена, 20 поена на завршној провери вештина и 35 поена на усменом испиту.

**Завршна провера вештина** подразумева да студент узме анамнезу, уради физички преглед болесника, интерпретира налаз, пацијенту постави дијагнозу (диференцијалну) и предложи терапијски поступак. Уколико студент не стекне више од 50% поена на завршној провери вештина не може да приступи полагању усменог дела испита.

**Усмени део испита.** На овај начин студент може да стекне до **35** поена. Студент комисијски одговара на пет постављених питања (свако питање вреди од 0-6 поена). Студент комисијски интерпретира три рентген снимка фрактура костију лица и вилица и два снимка тумора максиларне регије и у складу са показаним знањем стиче од 0 - 1 поен по снимку. Уколико студент не стекне више од 50% поена на усменом испиту није положио испит.

МОДУЛ		МАКСИМАЛНО ПОЕНА			
		активност у току наставе	тестови по модулима	завршни ( усмени) испит	Σ
1	Инфекције	6	12		18
2	Трауматологија	5	10		15
3	Онкологија	4	8		12
				55	55
Σ		15	30	55	100

### Завршна оцена се формира на следећи начин:

Да би студент положио предмет мора да оствари минимум 55 поена и да положи све модуле.

Да би положио модул студент мора да:

1. Оствари више од 50% поена на том модулу
2. Оствари више од 50% поена предвиђених за активност у настави у сваком модулу.
3. Да положи тест из тог модула, односно да има више од 50% тачних одговора.

број освојених поена	оцена
0 - 54	5
55 - 64	6
65 - 74	7
75 - 84	8
85 - 94	9

**ТЕСТОВИ ПО МОДУЛИМА****МОДУЛ 1.****ЗАВРШНИ ТЕСТ  
0-12 ПОЕНА****ОЦЕЊИВАЊЕ  
ЗАВРШНОГ ТЕСТА**

Тест има 24 питања  
Свако питање вреди 0,5 поена

**МОДУЛ 2.****ЗАВРШНИ ТЕСТ  
0-10 ПОЕНА****ОЦЕЊИВАЊЕ  
ЗАВРШНОГ ТЕСТА**

Тест има 20 питања  
Свако питање вреди 0,5 поена

**МОДУЛ 3.****ЗАВРШНИ ТЕСТ  
0-8 ПОЕНА****ОЦЕЊИВАЊЕ  
ЗАВРШНОГ ТЕСТА**

Тест има 16 питања  
Свако питање вреди 0,5 поена

## ЛИТЕРАТУРА:

назив уџбеника	аутори	издавач	библиотека
Максилофацијална хирургија	Гаврић М и сар.	Универзитет у Београду, Стоматолошки факултет 1997	
Трауматологија	Димитријевић и сар.	Ники, Београд 1992	
Максиларни синус у хирургији орофацијалне регије	Петривић В и сарадници	Завод за уџбенике 1992	

Сва предавања налазе се на сајту Факултета медицинских наука: [www.medf.kg.ac.rs](http://www.medf.kg.ac.rs)

# ПРОГРАМ:

## ПРВИ МОДУЛ: ИНФЕКЦИЈЕ У МАКСИЛОФАЦИЈАЛНОЈ РЕГИЈИ

НАСТАВНА ЈЕДИНИЦА 1 (ПРВА НЕДЕЉА):

### ХИРУРШКА АНАТОМИЈА ГЛАВЕ И ВРАТА

предавања 3 часа

- ХИРУРШКА АНАТОМИЈА ГЛАВЕ И ВРАТА
- ПРОПЕДЕВТИКА У МАКСИЛОФАЦИЈАЛНОЈ ХИРУРГИЈИ
- ОБОЉЕЊА МАКСИЛАРНОГ СИНУСА

рад у малој групи 4 часа

- Упознавање студената са узимање анамнезе код болесника
- Упознавање студената са саставним деловима анамнезе
- Упознавање студената са појмовима симптоми и знаци болести
- Упознавање студента са патологијом максиларног синуса

#### Шта студент треба да зна:

- Да самостално узме комплетну анамнезу од болесника
- Да зна да интерпретира симптоме и знаке болести присутне код болесника

НАСТАВНА ЈЕДИНИЦА 2 ( ДРУГА НЕДЕЉА):

### ДЕНТОГЕНЕ ИНФЕКЦИЈЕ МЕКИХ ТКИВА ЛИЦА И ВИЛИЦА

предавања 3 часа

- Инфекције у максилофацијалној регији
- Дентогене инфекције меких ткива лица и вилица (подела по захваћеним просторима, клиничка слика, терапија)
- Дентогени целулитиси (флегмонозна запаљења) лица и вилица (подела по захваћеним просторима, клиничка слика, терапија)

#### Шта студент треба да зна:

- Да утврди претходно стечена знања из анатомије главе и врата
- Да утврди претходно стечена знања о имуном систему и механизмима одбране организма од инфекција

рад у малој групи 4 часа

- Упознавање студената са објективним прегледом болесника и методама физичког прегледа
- Упознавање студената са прегледом пацијента са присутном инфекцијом у максилофацијалној регији
- терапија акутних инфекција

#### Шта студент треба да зна:

- Да самостално узима анамнезу од болесника
- Да овлада техникама физикалног прегледа
- Да самостално прегледа главу и врат болесника
- Савладава основне принципе лечења инфекција у макслофацијалној регији

НАСТАВНА ЈЕДИНИЦА 3 (ТРЕЋА НЕДЕЉА):

### ДЕНТОГЕНЕ ИНФЕКЦИЈЕ КОШТАНИХ ТКИВА ЛИЦА И ВИЛИЦА

предавања 3 часа

- Дентогене инфекције коштаног ткива лица и вилица
- Компликације дентогених инфекција коштаног ткива

рад у малој групи 4 часа

- Упознавање студената са објективним прегледом болесника и методама физичког прегледа
- Упознавање студената са прегледом пацијента са присутном инфекцијом у максилофацијалној регији
- терапија акутних инфекција

#### Шта студент треба да зна:

- Да самостално узима анамнезу од болесника
- Да овлада техникама физикалног прегледа
- Да самостално прегледа главу и врат болесника
- Савладава основне принципе лечења инфекција у макслофацијалној регији



## НАСТАВНА ЈЕДИНИЦА 4 ( ЧЕТВРТА НЕДЕЉА):

### ЦИСТЕ ВИЛИЦА И МЕКИХ ТКИВА У МАКСИЛОФАЦИЈАЛНОЈ РЕГИЈИ

предавања 3 часа

- Етиологија и патогенеза
- Класификација
- Клиничка слика
- Дијагностика
- Терапија

рад у малој групи 4 часа

- Узимање анамнезе
- Клинички преглед пацијента
- Анализа и интерпретације медицинске документације
- Постављења орјентационе дијагнозе болести
- Предлагање плана терапије
- Боравак у хируршкој сали

#### Шта студент треба да зна:

- Да самостално узима анамнезу од болесника
  - Да овлада техникама физикалног прегледа
  - Да самостално прегледа главу и врат болесника
- Савладава основне принципе дијагностике и лечења цистичних лезија

## НАСТАВНА ЈЕДИНИЦА 5 ( ПЕТА НЕДЕЉА):

### ОБОЉЕЊА ПЉУВАЧНИХ ЖЛЕЗДА

предавања 3 часа

- Упознавање са хируршком анатомијом пљувачног жлезда
- Методе дијагностике обољења пљувачних жлезда
- Класификација обољења пљувачних жлезда
- Развојне аномалије
- Сијалоаденитиси

рад у малој групи 4 часа

- Узимање анамнезе
- Клинички преглед пацијента
- Анализа и интерпретације медицинске документације
- Постављења орјентационе дијагнозе болести
- Предлагање плана терапије
- Боравак у хируршкој сали

#### Шта студент треба да зна:

- Да самостално узима анамнезу од болесника
  - Да овлада техникама физикалног прегледа
  - Да самостално прегледа главу и врат болесника
- Савладава основне принципе дијагностике и терапије пљувачних жлезда

## НАСТАВНА ЈЕДИНИЦА 6 ( ТРЕЋА НЕДЕЉА):

### ТУМОРИ ПЉУВАЧНИХ ЖЛЕЗДА

предавања 3 часа

- Сијалолитијаза
- Сјогренов синдром
- Тумори пљувачних жлезда
- Компликације хируршке терапије тумора пљувачних жлезда

рад у малој групи 4 часа

- Узимање анамнезе
- Клинички преглед пацијента
- Анализа и интерпретације медицинске документације
- Постављења орјентационе дијагнозе болести
- Предлагање плана терапије
- Боравак у хируршкој сали

#### Шта студент треба да зна:

- Да самостално узима анамнезу од болесника
  - Да овлада техникама физикалног прегледа
  - Да самостално прегледа главу и врат болесника
- Савладава основне принципе дијагностике и терапије пљувачних жлезда

## ДРУГИ МОДУЛ: ТРАУМАТОЛОГИЈА

НАСТАВНА ЈЕДИНИЦА 7 (СЕДМА НЕДЕЉА):

### ТРАУМАТОЛОГИЈА У МАКСИЛОФАЦИЈАЛНОЈ РЕГИЈИ -1

предавања 3 часа

- Трауматологија максилофацијалне регије
- Прва помоћ код трауматских повреда максилофацијалне регије
- Методе локалне хемостазе
- Преломи доње вилице

рад у малој групи 4 часа

- Усимање анамнезе
  - Клинички преглед пацијента
  - Анализа и интерпретације медицинске документације
  - Постављења орјентационе дијагнозе болести
  - Предлагање плана терапије
  - Боравак у хируршкој сали
- Шта студент треба да зна**
- Пружање прве помоћи код повреда максилофацијалне регије
  - Методе обраде ране
  - Методе локалне хемостазе

НАСТАВНА ЈЕДИНИЦА 8 ( ЧЕТВРТА НЕДЕЉА):

### ТРАУМАТОЛОГИЈА У МАКСИЛОФАЦИЈАЛНОЈ РЕГИЈИ -2

предавања 3 часа

- Преломи средњег масива лица
- Преломи зигоматичне кости
- Преломи пода орбите
- Преломи вилица код деце

рад у малој групи 4 часа

- Усимање анамнезе
  - Клинички преглед пацијента
  - Анализа и интерпретације медицинске документације
  - Постављења орјентационе дијагнозе болести
  - Предлагање плана терапије
  - Боравак у хируршкој сали
- Шта студент треба да зна**
- Пружање прве помоћи код повреда максилофацијалне регије
  - Методе обраде ране
  - Методе локалне хемостазе

НАСТАВНА ЈЕДИНИЦА 9 (ДЕВЕТА НЕДЕЉА):

### СТЕЧЕНИ И УРОЂЕНИ ДЕФОРМИТЕТИ ЛИЦА И ВИЛИЦА

предавања 3 часа

- Терапија прелома у максилофацијалној регији
- Зуб у линији прелома
- Деформитети лица и вилица (урођени и стечени)
- изоловани деформитети горње вилице
- изоловани деформитети доње вилице

рад у малој групи 4 часа

- Усимање анамнезе
  - Клинички преглед пацијента
  - Анализа и интерпретације медицинске документације
  - Постављења орјентационе дијагнозе болести
  - Предлагање плана терапије
  - Боравак у хируршкој сали
- Пружање прве помоћи код повреда максилофацијалне регије
- Методе обраде ране
  - Методе локалне хемостазе

## НАСТАВНА ЈЕДИНИЦА 10 ( ДЕСЕТА НЕДЕЉА):

### РАСЦЕПИ ЛИЦА

предавања 3 часа

- Расцепи усана, непца и лица
- Ороназалне фистуле

рад у малој групи 4 часа

- Усимање анамнезе
- Клинички преглед пацијента
- Анализа и интерпретације медицинске документације
- Постављења орјентационе дијагнозе болести
- Предлагање плана терапије
- Боравак у хируршкој сали
- **Шта студент треба да зна**
- Познавање принципа терапије расцепа лица
- Клинички преглењд пацијената са расцепима

## НАСТАВНА ЈЕДИНИЦА 11 ( ЈЕДАНАЕСТА НЕДЕЉА):

### ПАТОЛОГИЈА ТЕМПОРОМАНДИБУЛАРНОГ ЗГЛОБА

предавања 3 часа

- Краниомадибуларне дисфункције
- Инфлаторна и дегенетративна обољења зглоба
- Луксација
- Урођени и стечени поремећаји
- Трауме и преломи зглобних структура

рад у малој групи 4 часа

- Усимање анамнезе
- Клинички преглед пацијента
- Анализа и интерпретације медицинске документације
- Анализа функције темпоромандибуларног зглоба
- Постављења орјентационе дијагнозе болести
- Предлагање плана терапије
- Боравак у хируршкој сали
- **Шта студент треба да зна**
- Анализа функције ТМЗ
- Клинички преглед ТМЗ

## ТРЕЋИ МОДУЛ: ТУМОРИ МАКСИЛОФАЦИЈАЛНЕ РЕГИЈЕ

## НАСТАВНА ЈЕДИНИЦА 12 ( ДВАНАЕСТА НЕДЕЉА):

### ТУМОРИ МАКСИЛОФАЦИЈАЛНЕ РЕГИЈЕ

предавања 3 часа

- Дефиниција, патофизиолошка подела, етиолошки фактори, патогентестски механизми
- Класификација
- Дијагностика
- Принципи терапије

рад у малој групи 4 часа

- Усимање анамнезе
- Клинички преглед пацијента
- Анализа и интерпретације медицинске документације
- Анализа функције темпоромандибуларног зглоба
- Постављења орјентационе дијагнозе болести
- Предлагање плана терапије
- Боравак у хируршкој сали
- **Шта студент треба да зна**
- Клинички преглед пацијента
- Упознавање са методима дијагностике и терапије тумора у орофацијалној регији

НАСТАВНА ЈЕДИНИЦА 13 (ТРИНАЕСТА НЕДЕЉА НЕДЕЉА):

**БЕНИГНИ ТУМОРИ МАКСИЛОФАЦИЈАЛНЕ РЕГИЈЕ**

предавања 3 часа

- Бенигни тумори мекоткивног порекла
- Бенигни тумори остеогеног порекла
- Тумори дентогеног порекла
- Гигантоцелуларне лезије лезије вилица
- Преканцерозе

рад у малој групи 4 часа

- Усимање анамнезе
- Клинички преглед пацијента
- Анализа и интерпретације медицинске документације
- Анализа функције темпоромандибуларног зглоба
- Постављења орјентационе дијагнозе болести
- Предлагање плана терапије
- Боравак у хируршкој сали
- **Шта студент треба да зна**
- Клинички преглед пацијента
- Упознавање са методима дијагностике и терапије тумора у орофацијалној регији

НАСТАВНА ЈЕДИНИЦА 14 (ЧЕТРНАЕСТА НЕДЕЉА):

**МАЛИГНИ ТУМОРИ МАКСИЛОФАЦИЈАЛНЕ РЕГИЈЕ**

предавања 3 часа

- Малигни тумори слузокоже усне дупље
- Малигни тумори коже лица
- Саркоми

рад у малој групи 4 часа

- Усимање анамнезе
- Клинички преглед пацијента
- Анализа и интерпретације медицинске документације
- Анализа функције темпоромандибуларног зглоба
- Постављења орјентационе дијагнозе болести
- Предлагање плана терапије
- Боравак у хируршкој сали
- **Шта студент треба да зна**
- Клинички преглед пацијента
- Упознавање са методима дијагностике и терапије малигнух тумора у орофацијалној регији

НАСТАВНА ЈЕДИНИЦА 15 (ПЕТНАЕСТА НЕДЕЉА):

**ПРИНЦИПИ ПЛАСТИЧНЕ И РЕКОНСТРУКТИВНЕ ХИРУРГИЈЕ У МАКСИЛОФАЦИЈАЛНОЈ РЕГИЈИ**

предавања 3 часа

- Основи пластичне и реконструктивне хирургије у максилофацијалној хирургији
- Третман пацијената у онколошкој хирургији максилофацијалне регије
- Протетичка реконструкција лица и вилица
- Неуралгије кранијалних нерава

рад у малој групи 4 часа

- Усимање анамнезе
- Клинички преглед пацијента
- Анализа и интерпретације медицинске документације
- Анализа функције темпоромандибуларног зглоба
- Постављења орјентационе дијагнозе болести
- Предлагање плана терапије
- Боравак у хируршкој сали

## **РАСПОРЕД ПРЕДАВАЊА**

**УТОРАК  
МАЛА САЛА**

**14:00 – 16:00**

## **РАСПОРЕД ВЕЖБИ**

**УТОРАК  
33С САЛА 9, 10**

**16:15 – 19:15 часова**

[Распоред наставе и модулских тестова](#)

недеља	тип	назив методске јединице	наставник
1	<b>П</b>	Хируршка анатомија главе и врата	Доц.др С. Лончаревић
1	<b>В</b>	Хируршка анатомија главе и врата	Доц.др С. Лончаревић Др Милош Живић
2	<b>П</b>	Дентогене инфекције меких ткива лица и вилица	Доц.др С. Лончаревић
2	<b>В</b>	Дентогене инфекције меких ткива лица и вилица	Доц.др С. Лончаревић Др Милош Живић
3	<b>П</b>	Дентогене инфекције коштаних ткива лица и вилица	Доц.др С. Лончаревић
3	<b>В</b>	Дентогене инфекције коштаних ткива лица и вилица	Доц.др С. Лончаревић Др Милош Живић
4	<b>П</b>	Цисте вилица и меких ткива у максилофацијалној регији	Доц.др С. Лончаревић
4	<b>В</b>	Цисте вилица и меких ткива у максилофацијалној регији	Доц.др С. Лончаревић Др Милош Живић
5	<b>П</b>	Обољења пљувачних жлезда	Доц.др С. Лончаревић
5	<b>В</b>	Обољења пљувачних жлезда	Доц.др С. Лончаревић Др Милош Живић
6	<b>П</b>	Тумори пљувачних жлезда	Доц.др С. Лончаревић
6	<b>В</b>	Тумори пљувачних жлезда	Доц.др С. Лончаревић Др Милош Живић
7	<b>П</b>	Трауматологија у максилофацијалној регији - 1	Доц.др С. Лончаревић
7	<b>В</b>	Трауматологија у максилофацијалној регији - 1	Доц.др С. Лончаревић Др Милош Живић
8	<b>П</b>	Трауматологија у максилофацијалној регији -2	Доц.др С. Лончаревић
8	<b>В</b>	Трауматологија у максилофацијалној регији -2	Доц.др С. Лончаревић Др Милош Живић
9	<b>П</b>	Стечени и урођени деформитети лица и вилица	Доц.др С. Лончаревић
9	<b>В</b>	Стечени и урођени деформитети лица и вилица	Доц.др С. Лончаревић Др Милош Живић
10	<b>П</b>	Расцепи лица	Доц.др С. Лончаревић
10	<b>В</b>	Расцепи лица	Доц.др С. Лончаревић Др Милош Живић
11	<b>П</b>	Патологија темпоромандибуларног зглоба	Доц.др С. Лончаревић
11	<b>В</b>	Патологија темпоромандибуларног зглоба	Доц.др С. Лончаревић Др Милош Живић
12	<b>П</b>	Тумори максилофацијалне регије	Доц.др С. Лончаревић

недеља	тип	назив методске јединице	наставник
12	<b>В</b>	Тумори максилофацијалне регије	Доц.др С. Лончаревић Др Милош Живић
13	<b>П</b>	Бенигни тумори максилофацијалне регије	Доц.др С. Лончаревић
13	<b>В</b>	Бенигни тумори максилофацијалне регије	Доц.др С. Лончаревић Др Милош Живић
14	<b>П</b>	Малигни тумори максилофацијалне регије	Доц.др С. Лончаревић
14	<b>В</b>	Малигни тумори максилофацијалне регије	Доц.др С. Лончаревић Др Милош Живић
15	<b>П</b>	Принципи пластичне и реконструктивне хирургије у максилофацијалној регији	Доц.др С. Лончаревић
15	<b>В</b>	Принципи пластичне и реконструктивне хирургије у максилофацијалној регији	Доц.др С. Лончаревић Др Милош Живић

### Испитна питања за усмени део испита

1. Еволуција дентогених инфекција
2. Принципи медикаментозне и хирушке терапије инфекција максилофацијалне регије
3. Инфекције ретромаксиларног простора - *клиничка слика и лечење*
4. Инфекција инфратемпоралног и темпоралног простора - *клиничка слика и лечење*
5. Инфекције fossae caninae - *клиничка слика и лечење*
6. Инфекције субмандибуларног простора - *клиничка слика и лечење*
7. Инфекције сублингвалног простора - *клиничка слика и лечење*
8. Инфекције субменталног простора - *клиничка слика и лечење*
9. Инфекције птеригомандибуларног простора - *клиничка слика и лечење*
10. Инфекције букалног простора - *клиничка слика и лечење*
11. Флегмона образа - *клиничка слика и лечење*
12. Флегмона орбите - *клиничка слика и лечење*
13. Флегмона пода уста - *клиничка слика и лечење*
14. Дентогене инфекције горње усне - *клиничка слика и лечење*
15. Акутна и хронична запаљења доњовиличног зглоба - *клиничка слика и лечење*
16. Акутни остеомијелитис вилица - *клиничка слика и лечење*
17. Хронични остеомијелитис вилица - *клиничка слика и лечење*
18. Акутна запаљења горњовиличног синуса дентогеног порекла - *клиничка слика и лечење*
19. Хронична запаљења горњовиличног синуса дентогеног порекла - *клиничка слика и лечење*
20. Хронични сијалоаденитиси - *клиничка слика и лечење*

21. Сијалолитијаза - *клиничка слика и лечење*
22. Радиоостеомијелитис
23. Принципи обраде повреда меких и коштаних ткива лица и вилица
24. Сигурни и несигурни знаци прелома костију лица и вилица
25. Преломи алвеоларног наставка доње и горње вилице - *клиничка слика и лечење*
26. Преломи пода орбите: изоловани и удружени - *клиничка слика и лечење*
27. Преломи јагодичне кости - *клиничка слика и лечење*
28. Преломи средњег масива лица Le Fort I - *клиничка слика и лечење*
29. Преломи средњег масива лица Le Fort II - *клиничка слика и лечење*
30. Преломи средњег масива лица Le Fort III - *клиничка слика и лечење*
31. Двоструки, троструки и вишеструки преломи доње вилице - *клиничка слика и лечење*
32. Преломи угла доње вилице - *клиничка слика и лечење*
33. Ране и касне компликације прелома доње вилице
34. Коминутивни преломи доње вилице
35. Преломи брадног дела доње вилице - *клиничка слика и лечење*
36. Преломи тела доње вилице - *клиничка слика и лечење*
37. Преломи зглобног наставка доње вилице - *клиничка слика и лечење*
38. Преломи вилица код деце - *клиничка слика и лечење*
39. Преломи безубих вилица
40. Зарастање прелома костију лица и вилица
41. Трауматска оштећења доњовиличног зглоба
42. Трауматске луксације, екстракције и фрактуре зуба - *клиничка слика и лечење*
43. Конзервативне и хируршке методе имобилизације код прелома вилица
44. Ране и касне компликације прелома горње вилице и зигоматичне кости
45. Класификација виличних циста
46. Хируршко лечење дисгнатија
47. Хиполазија горње вилице - *клиничка слика и лечење*
48. Сублуксација доњевиличног зглоба - *клиничка слика и лечење*
49. Коштани и хрскавичави трансплантати - *врсте и принципи примене*
50. Неуралгије n.trigeminusa - *клиничка слика и лечење*
51. Слободни кожни трансплантати - *врсте и принципи примене*
52. Локални, удаљени и слободни режњеви - *врсте и принципи примене*
53. Функционалне миоартропатије доњевиличног зглоба
54. Расцепи непца - *епидемиологија, етиологија, патогенеза, класификација*
55. Луксације доњевиличног зглоба - *клиничка слика и лечење*
56. Расцепи непца - *клиничке карактеристике*
57. Микрогеније - *клиничка слика и лечење*
58. Медијална циста и фистула врата - *клиничка слика и лечење*



59. Глобуломаксиларне цисте врата - *клиничка слика и лечење*
60. Преоперативни и постоперативни третман деформитета лица и вилица
61. Расцепи примарног палатума - *клиничка слика и лечење*
62. Лажне анкилозе доњовиличног зглоба- - *клиничка слика и лечење*
63. Трауматск коштане цисте - *клиничка слика и лечење*
64. Мандибуларни прогнатизам - *клиничка слика и лечење*
65. Екстраоралне саливарне фистуле - *клиничка слика и лечење*
66. Принципи преоперативног планирања хирушких корекција деформитета лица и вилица
67. Реуматоидни артритис доњовиличног зглоба - *клиничка слика и лечење*
68. Протрузија горње вилице - *клиничка слика и лечење*
69. Микрогнатија - *клиничка слика и лечење*
70. Сјогрен-ов синдром - *клиничка слика и лечење*
71. Расцепи секундарног палатума - *клиничка слика и лечење*
72. Отворени загрижај - *клиничка слика и лечење*
73. Клиничка и рендген дијагностика виличних циста
74. Назопалатиналне цисте - *клиничка слика и лечење*
75. Епидермоидне и дермоидне цисте - *клиничка слика и лечење*
76. Принцип хирушког лечења виличних циста
77. Латерална циста и фистула врата - *клиничка слика и лечење*
78. Обострано права анкилоза доњовиличног зглоба - *клиничка слика и лечење*
79. Цисте пљувачних жлезди - *клиничка слика и лечење*
80. Дијагностика обољења пљувачних жлезда
81. Радикуларне цисте - *клиничка слика и лечење*
82. Ороантралне комуникације и фистуле - *клиничка слика и лечење*
83. Фоликуларне цисте - *клиничка слика и лечење*
84. Једнострана права анкилоза доњовиличног зглоба - *клиничка слика и лечење*
85. Протетичка реконструкција након ресекције тумора максилофацијалне регије
86. Биопсија
87. Малигни мезенхимални тумори коштаных ткива лица и вилица - *клиничка слика и лечење*
88. Карцином у плеоморфном аденому - *клиничка слика и лечење*
89. Клиничке и хистопатолошке карактеристике бенигних и малигних тумора
90. Карциноми гингиве и букалне слузокоже - *клиничка слика и лечење*
91. Периферни гигантоцелуларни грануломи вилице - *клиничка слика и лечење*
92. Хемангиом - *клиничка слика и лечење*
93. Централни гигантоцелуларни грануломи вилице - *клиничка слика и лечење*
94. Дијагностика тумора

95. Мукоепидермоидни карцином - *клиничка слика и лечење*
96. Карциноми ацинусних ћелија
97. Хиперплазије меких и коштаних ткива лица и вилица - *клиничка слика и лечење*
98. Карциноми горње вилице - *клиничка слика и лечење*
99. Регионалне метастазе малигних тумора лица и вилица - *клиничка слика и лечење*
100. Васкуларне малформације - *клиничка слика и лечење*
101. Бенигни тумори хрскавичавих ткива лица - *клиничка слика и лечење*
102. Пигментни младеж - *клиничка слика и лечење*
103. Принципи лечења бенигних и малигних тумора лица и вилица
104. Класификација тумора пљувачних жлезда
105. Бенигни тумори коштаних ткива лица - *клиничка слика и лечење*
106. Фиброми - *клиничка слика и лечење*
107. Аденоид цистични карцином - *клиничка слика и лечење*
108. Меланом слузокоже максилнофацијалне регије - *клиничка слика и лечење*
109. Меланом коже максилнофацијалне регије - *клиничка слика и лечење*
110. Карциноми усана - *клиничка слика и лечење*
111. Одонтом - *клиничка слика и лечење*
112. Преканцерозе слузокоже усне дупље - *клиничка слика и лечење*
113. Амелобластом - *клиничка слика и лечење*
114. Малигни тумори пљувачних жлезда - *клиничка слика и лечење*
115. Карциноми језика и пода уста - *клиничка слика и лечење*
116. Аденоми пљувачних жлезди - *клиничка слика и лечење*
117. Базоцелуларни карцином - *клиничка слика и лечење*
118. Кератоцисте - *клиничка слика и лечење*