

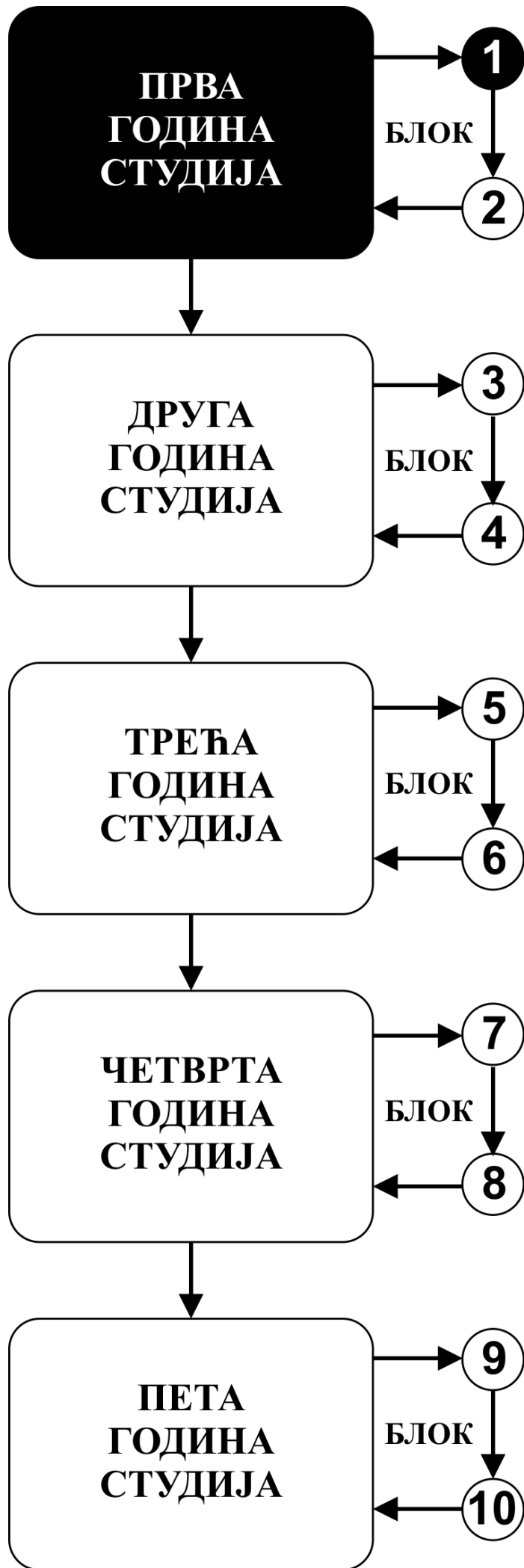


# **ИНТЕГРИСАНЕ АКАДЕМСКЕ СТУДИЈЕ СТОМАТОЛОГИЈЕ**

**ПРВА ГОДИНА СТУДИЈА**

школска 2020/2021.

**ХИСТОЛОГИЈА И ЦИТОЛОГИЈА СА ЕМБРИОЛОГИЈОМ**



Предмет:

## **ХИСТОЛОГИЈА И ЦИТОЛОГИЈА СА ЕМБРИОЛОГИЈОМ**

Предмет се вреднује са 7 ЕСПБ. Недељно има 6 часова активне наставе (4 часа предавања и 2 часа рада у малој групи).

## НАСТАВНИЦИ И САРАДНИЦИ:

РБ	Име и презиме	Email адреса	звање
1.	Ирена Танасковић	irena.vuk@gmail.com	Редовни професор
2.	Зоран Милосављевић	zormil67@medf.kg.ac.rs	Редовни професор
3.	Маја Саздановић	sazdanovicm@gmail.com	Доцент
4.	Немања Јовичић	nemanjajovicic.kg@gmail.com	Доцент
5.	Јелена Миловановић	jelenamilovanovic205@gmail.com	Доцент
6.	Марина Милетић-Ковачевић	marina84kv@gmail.com	Доцент
7.	Весна Росић	vecanesic@yahoo.com	Асистент

## СТРУКТУРА ПРЕДМЕТА:

Модул	Назив модула	Недеља	Предавања	Рад у малој групи	Наставник-руководилац модула
1	Ћелија и ткива	5	4	2	Проф. др Ирена Танасковић
2	Органологија	5	4	2	Проф. др Зоран Милосављевић
3	Усна дупља и ембриологија	5	4	2	Доц. др Маја Саздановић
					$\Sigma 60+30=90$

## ОЦЕЊИВАЊЕ:

Испуњавањем предиспитних обавеза и полагањем испита студент може остварити највише 100 поена. Завршна оцена формира се на основу броја освојених поена који се стичу на следеће начине:

**ПРЕДИСПИТНЕ АКТИВНОСТИ:** На овај начин студент може да стекне до 50 поена и то кроз:

- **АКТИВНОСТ У ТОКУ НАСТАВЕ:** На овај начин студент може да стекне до 30 поена и то тако што на посебном делу часа рада у малој групи одговара на 2 испитна питања из те недеље наставе и у складу са показаним знањем добија 0-2 поена. На овај начин студент може да стекне 30 поена.
- **МОДУЛСКИ ТЕСТ ИЗ ОБЛАСТИ „УСНА ДУПЉА И ЕМБРИОЛОГИЈА“ (колоквијум):** На овај начин студент може да стекне 20 поена.

**ЗАВРШНИ ИСПИТ:** Завршни тест који обухвата проверу знања из укупног градива које је обрађивано током наставе. На овај начин студент може да стекне 50 поена.

Формирање завршне оцене		МАКСИМАЛНО ПОЕНА		
		Предиспитне активности	Завршни тест	Σ
1	Активност у току наставе	30	-	30
2	Усна дупља и ембриологија – модулни тест (колоквијум)	20	-	20
3	Завршни испит	-	50	50
Σ		<b>50</b>	<b>50</b>	<b>100</b>

### Завршна оцена се формира на следећи начин:

Да би студент положио предмет мора да стекне минимум 51 поен и да на сваком од дефинисаних елемената предиспитних активности, односно завршног испита, оствари више од 50% поена.

Да би положио испит студент мора да:

1. стекне више од 50% поена предвиђених за активност у настави
2. положи модулни тест (колоквијум), односно да има више од 50% тачних одговора
3. положи завршни испит, односно да има више од 50% тачних одговора

број освојених поена	оцена
0 - 50	<b>5</b>
51 – 60	<b>6</b>
61 – 70	<b>7</b>
71 – 80	<b>8</b>
81 – 90	<b>9</b>

## **ОЦЕЊИВАЊЕ ТЕСТОВА**

### **МОДУЛСКИ ТЕСТ (КОЛОКВИЈУМ) 0-20 ПОЕНА**

#### **ОЦЕЊИВАЊЕ МОДУЛСКОГ ТЕСТА**

Тест има 20 питања.  
Свако питање вреди 1 поен.

## **ИСПИТ**

### **ЗАВРШНИ ТЕСТ 0-50 ПОЕНА**

#### **ОЦЕЊИВАЊЕ ЗАВРШНОГ ТЕСТА**

Тест има 50 питања.  
Свако питање вреди 1 поен.

## ЛИТЕРАТУРА:

Модул	назив уџбеника	Аутори	издавач	библиотека
Ћелија и ткива	Хистологија	Анђелковић З. и сар.	ГИП Бонафидес, Ниш, 2009	Има
Органологија	Хистологија	Анђелковић З. и сар.	ГИП Бонафидес, Ниш, 2009	Има
Усна дупља и ембриологија	Хистологија	Анђелковић З. и сар.	ГИП Бонафидес, Ниш, 2009	Има
	Хистологија и ембриологија усне дупље	Кубуровић, Даниловић	Стоматолошки факултет Београд 2003.	Има
	Ембриологија човека	Николић И. и сар	Дата статус, Београд, 2006	Има

Сва предавања налазе се на сајту Факултета медицинских наука: [www.medf.kg.ac.rs](http://www.medf.kg.ac.rs)

# ПРОГРАМ:

## ПРВИ МОДУЛ: ЋЕЛИЈА И ТКИВА

### НАСТАВНА ЈЕДИНИЦА 1 (ПРВА НЕДЕЉА):

#### ЦИТОЛОГИЈА. ЈЕДРО

предавања 4 часа	рад у малој групи 2 часа
<p><b>Увод у Хистологију и ембриологију.</b> Ћелијска мембрана, транспорт кроз ћелијску мембрану, ендоцитоза, трансцитоза, егзоцитоза.</p> <p><b>Цитологија.</b> Цитоскелет, ћелијске органеле и инклузије.</p> <p><b>Једро и ћелијски циклус.</b> Структура једра, ћелијски циклус, пролиферација и диференцијација ћелија, ћелијска смрт.</p> <p><b>Шта студент треба да зна:</b></p> <ul style="list-style-type: none"><li>• Разумети опште карактеристике структурне организације ћелије и организацију цитоплазме</li><li>• Научити грађу ћелијске мембране и механизме транспорта</li><li>• Научити елементе, структуру и улогу цитоскелета</li><li>• Научити грађу и функцију ћелијских органела и инклузија</li><li>• Разумети структуру нуклеуса и његових компоненти, процесе деобе и ћелијског циклуса</li><li>• Разумети повезаност и интеракцију између градивних елемената ћелије</li></ul> <p><b>Домаћи задатак:</b></p> <ul style="list-style-type: none"><li>• научити са презентације“Увод у хистологију и ембриологију. цитологија“</li><li>• прочитати из уџбеника: Анђелковић З.и сар. Хистологија.Импресум, Ниш, 2009. п 1-20.</li></ul>	<p>Општа морфологија ћелије: Полиморфизам ћелије.</p> <p>Структура цитоплазме: Ендоплазматични ретикулум, Голџи комплекс, митохондрија, лизозом, центриол, цитомембрана.</p> <p>Полиморфизам једра. Структура једра; хроматин, нуклеолус. Митоза, апоптоза, пикноса, кариорексија.</p> <p><b>Шта студент треба да зна:</b></p> <ul style="list-style-type: none"><li>• Упознати се са основним хистолошким техникама</li><li>• Овладати микроскопирањем</li><li>• Савладату морфологију основних делова ћелије</li></ul>

### НАСТАВНА ЈЕДИНИЦА 2 (ДРУГА НЕДЕЉА):

#### ЕПИТЕЛНО ТКИВО

предавања 4 час	рад у малој групи 2 час
<p><b>Епително ткиво.</b> Основне одлике епителног ткива. Поларизованост епителних ћелија и специјализације плазмалеме. Базална мембрана. Интерцелуларни спојеви. Ћелијска адхезија. Класификација епитела. Покровни и жлездани епители.</p> <p><b>Шта студент треба да зна:</b></p> <ul style="list-style-type: none"><li>• Усвојити основне појмове и карактеристике епителног ткива</li><li>• Научити домене епителне ћелије, специјализације ћелијске мембране, њихову грађу и функцију</li><li>• Разумети начин формирања и структуру ћелијских веза</li><li>• Савладати класификацију епителног ткива</li></ul>	<p>Површни епител: Љуспаст, коцкаст, цилиндричан, псеудослојевит, дворедан – троредан Слојевити епители: Плочаст слојевит, плочасто слојевит са орожавањем, прелазни епител, жлездани епител.</p> <p><b>Шта студент треба да зна:</b></p> <ul style="list-style-type: none"><li>• Разумети изглед и карактеристике покровних епитела</li><li>• Разумети изглед и карактеристике жлезданих епитела</li><li>• Савладати хистологију егзокриних и ендокриних жлезда</li></ul>



- Научити структуру, локализацију и специфичности појединих врста епитела
- Разумети поделу, хистолошку грађу и ултраструктурне карактеристике егзокриних и ендокриних жлезда

**Домаћи задатак:**

- научити са презентације“ЈЕДРО. ЕПИТЕЛНО ТКИВО“
- прочитати из уџбеника: Анђелковић З.и сар. Хистологија.Импрессум, Ниш, 2009. п 21-51.

**НАСТАВНА ЈЕДИНИЦА 3 (ТРЕЋА НЕДЕЉА):**

**ВЕЗИВНО ТКИВО**

предавања 4 час	рад у малој групи 2 час
<p><b>Везивно ткиво.</b> Основне карактеристике везивног ткива. Ћелије везивног ткива и екстрацелуларни матрикс. Ембрионална везивна ткива – мезенхим и слузно везивно ткиво.</p> <p><b>Адултна везивна ткива:</b> растресито, густо, хематопоезно, жуто и мрко масно ткиво.</p> <p><b>Шта студент треба да зна:</b></p> <ul style="list-style-type: none"> <li>• Упознати општи план грађе везивних ткива</li> <li>• Научити карактеристике елемената грађе везивних ткива</li> <li>• Упознати врсте везивних ћелија, грађу влакана и састав основне сустанце</li> <li>• Савладати класификацију везивних ткива</li> <li>• Упознати својства ембрионалних везива</li> <li>• Научити врсте и хистолошка својства растреситог и густог везива</li> <li>• Упознати грађу и функцију масног и ретикуларног везивног ткива</li> </ul> <p><b>Домаћи задатак:</b></p> <ul style="list-style-type: none"> <li>• научити са презентације“ВЕЗИВНО ТКИВО“</li> <li>• прочитати из уџбеника: Анђелковић З.и сар. Хистологија.Импрессум, Ниш, 2009. п 53-69.</li> </ul>	<p>Мезенхимно ткиво: Растресито везивно ткиво, слузно везивно ткиво, тетива. Ретикуларно везивно ткиво. Масно везивно ткиво.</p> <p><b>Шта студент треба да зна:</b> Упознати морфологију ембрионалних везива и везива са општим својствима</p>

**НАСТАВНА ЈЕДИНИЦА 4 (ЧЕТВРТА НЕДЕЉА):**

**ХРСКАВИЦА, КОСТ И КРВ**

предавања 4 часа	рад у малој групи 2 часа
<p><b>Хрскавичаво и коштаног ткиво.</b> Грађа и подела хрскавица. Хондроцити и хрскавичави матрикс. Кост: структура кортикалног и спонгиозног коштаног ткива, ламеларна и фиброзна кост. Ћелије коштаног ткива и ванћелијски матрикс.</p> <p><b>Крв и хематопоеза.</b> Грађа коштане сржи. Хематопоезска микросредина. Матичне ћелије и хематопоеза. Црвена и масна коштаног срж. Еритроцити, леукоцити, тромбоцити. Животни циклус ћелија крви.</p> <p><b>Шта студент треба да зна:</b></p> <ul style="list-style-type: none"> <li>• Упознати врсте, улогу и локацију хрскавице у организму</li> <li>• Научити заједничке карактеристике као и</li> </ul>	<p>Хрскавица: хијалина, еластична, фиброзна. Коштаног ткиво: Кост брушена и декалцификована. Остеогенеза - ендезмална и енхондрална. Медуларна хематопоеза - црвена костна срж, масна костна срж. Крвни елементи: Размаз крви. Леукоцитарна формула.</p> <p><b>Шта студент треба да зна:</b></p> <ul style="list-style-type: none"> <li>• Научити хистолошке карактеристике потпорних везивних ткива</li> <li>• Савладати морфологију уобличених крвних елемена</li> </ul>

основу грађе појединих типова хрскавице

- Разумети грађу незреле и зреле кости
- Научити врсте ћелија, основну морфолошку јединицу и улоге кости
- Савладати хистогенезу коштаног ткива
- Разумети процес ремоделовања кости
- Разумети начин настанка крвних елемената
- Научити стадијуме развоје и ћелијске карактеристике појединих ћелија крвних лоза
- Савладати састав крви

**Домаћи задатак:**

- научити са презентације“ХРСКАВИЦА, КОСТ И КРВ“
- прочитати из уџбеника: Анђелковић З.и сар. Хистологија.Импрессум, Ниш, 2009. п 71-103.

НАСТАВНА ЈЕДИНИЦА 5 (ПЕТА НЕДЕЉА):

**МИШИЋНО И НЕРВНО ТКИВО**

предавања 4 часа	рад у малој групи2 часа
<p><b>Мишићно ткиво.</b> Микроскопска грађа скелетног, срчаног и глатког мишића. Структура миофибрила и миофиламената. Саркоплазматски ретикулум и Т систем. Структурна основа контракције. Неуромишићна спојница и мишићно вретено.</p> <p><b>Нервно ткиво.</b> Структура неурона – морфофункционални типови, перикарион, дендрити и аксон. Синапса – грађа и типови, структурна основа неуротрансмисије. Неуроглија – типови, структурне и функционалне карактеристике. Нервна влакна и периферни нервни завршеци.</p> <p><b>Шта студент треба да зна:</b></p> <ul style="list-style-type: none"><li>• Разумети основу грађе нервног ткива</li><li>• Научити типове ћелија који улазе у састав ткива</li><li>• Савладати цитолошке карактеристике ћелија нервног ткива</li><li>• Упознати се са поделом у улогом појединих ћелијских популација</li><li>• Научити врсте и грађу нервних завршетака и корпускула</li><li>• Упознати хистолошку поделу мишићног ткива</li><li>• Научити улогу, локацију и основну функцију појединих типова мишића</li><li>• Наушити цитолошке карактеристике мишићних ћелија</li><li>• Разумети начин организације мишићног ткива</li><li>• Савладати типове инервације и специфичности инервације појединих типова мишићног ткива</li></ul> <p><b>Домаћи задатак:</b></p> <ul style="list-style-type: none"><li>• научити са презентације“МИШИЋНО И НЕРВНО ТКИВО“</li><li>• прочитати из уџбеника: Анђелковић З.и сар. Хистологија.Импрессум, Ниш, 2009. п 105-135.</li></ul>	<p>Мишићно ткиво: Глатко, попречно-пругасто, скелетно, срчано</p> <p>Нервно ткиво: Нервна ћелија, Нислова супстанца, нервна влакна, мијелински омотач. Сензитивни корпускул.</p> <p><b>Шта студент треба да зна:</b></p> <ul style="list-style-type: none"><li>• Разумети хистолошке карактеристике појединих врста мишићног ткива, сличности и разлике</li><li>• Упознати грађу нервне ћелије и периферног нерва</li><li>• Овладати распознавањем сензитивних корпускула</li></ul>

## ДРУГИ МОДУЛ: ОРГАНОЛОГИЈА

НАСТАВНА ЈЕДИНИЦА 6 (ШЕСТА НЕДЕЉА):

### ЦИРКУЛАТОРНИ И ИМУНСКИ СИСТЕМ

предавања 4 часа	рад у малој групи 2 часа
<p><b>Кардиоваскуларни систем:</b> Основе структурне организације. Срце. Структура крвних судова. Еластичне и мишићне артерије, микроциркулација (артериоле, капилари, венуле). Вене. Ендотел. Лимфни васкуларни систем.</p> <p><b>Имунски систем</b> .Антигени, епитопи, антитела, МХЦ комплекс. Лимфоцити и антиген-презентујуће ћелије. Примарни и секундарни лимфни органи. Тимус, слезина, лимфни чвор, непчани крајник. Лимфатично ткиво слузница (лимфатично ткиво дигестивног тракта и респираторног тракта).</p> <p><b>Шта студент треба да зна:</b></p> <ul style="list-style-type: none"><li>• Савладати опште карактеристике циркулаторног система</li><li>• Упознати план грађе срца и крвних судова</li><li>• Научити детаље грађе зида срца</li><li>• Савладати елементе грађе артеријски, венских судова и капилара</li><li>• Научити хистолошке карактеристике лимфног циркулаторног система</li><li>• Упознати се са основама састава и улоге имунског система</li><li>• Научити врсте ћелија и њихове цитолошке карактеристике</li><li>• Савладати поделу лимфатичних органа</li><li>• Научити детаље грађе лимфатичних органа</li><li>• Разумети улогу лимфатичних органа</li></ul> <p><b>Домаћи задатак:</b></p> <ul style="list-style-type: none"><li>• научити са презентације“ЦИРКУЛАТОРНИ И ИМУНСКИ СИСТЕМ“</li><li>• прочитати из уџбеника: Анђелковић З.и сар. Хистологија.Импресум, Ниш, 2009. п 137-168.</li></ul>	<p>Срце. Крвни судови: артерије еластичног и мишићног типа. Континуирани, фенестрирани и дисконтинуирани капилари.</p> <p>Лимфатични органи: Фоликулус лимфатикус солитаријус, нодус лимфатикус, тонзила палатина, слезина, тимус – хистолошка организација и цитолошка анализа.</p> <p><b>Шта студент треба да зна:</b></p> <ul style="list-style-type: none"><li>• Разумети општи план грађе срца и крвних судова</li><li>• Научити хистолошку грађу срца и крвних судова</li><li>• Савладати распознавање појединих типова артеријских и венских судова</li><li>• Научити хистолошке карактеристике лимфатичних органа</li><li>• Савладати изглед лимфоцита и плазмочита</li><li>• Разумети разлике у хистолошкој грађи лимфатичних органа</li></ul>

НАСТАВНА ЈЕДИНИЦА 7 (СЕДМА НЕДЕЉА):

### ДИГЕСТИВНИ СИСТЕМ

предавања 4 час	рад у малој групи 2 часа
<p><b>Дигестивни тракт:</b> Опште карактеристике грађе дигестивног тракта и регионалне специфичности. Једњак, желудац, танко и дебело црево.</p> <p>Цитолошке одлике карактеристике епителних ћелија а. Матичне ћелије и обнова епитела. Ендокрине ћелије гастроинтестиналног тракта.</p> <p><b>Јетра, жучни путеви, панкреас:</b> Општа хистолошка грађа јетре. Лобулација и зонска организација. Васкуларизација јетре. Цитолошке</p>	<p>Езофагус, Кардија, фундус венстрикули, гландула гастрика проприја, пулорус Дуоденум, јејунум, Илеум. Колон, апендикс.</p> <p>Панкреас – егзокрини и ендокрини. Јетра-структурна организација, микроциркулација, жучни каналићи, хепатоцити, Купферове ћелије. Весика фелеа.</p> <p><b>Шта студент треба да зна:</b></p> <ul style="list-style-type: none"><li>• Разумети општи план грађе дигестивне цеви и карактеристике једњака</li></ul>

карактеристике хепатоцита, Купферових и перисинусоидних ћелија. Портобилијарни простори и грађа жучних канала. Микроскопска грађа жучне кесе. Хистолошка организација егзокриног и ендокриног дела панкреаса. Цитолошке карактеристике панкреатоцита. Грађа Лангерхансовог острвца и карактеристике инсулоцита.

**Шта студент треба да зна:**

- Упознати се са општим планом грађе дијетивне цеви
- Савладати хистолошке структуре једњака
- Научити детаље грађе зида желуца, дуоденума, јејунума, илеума, колона, апендикса и ректума
- Савладати типове ћелија присутне у овим органима и њихову улогу
- Упознати се са жлезама придодатим дигестивној цеви
- Научити хистолошку грађу јетре и жучне кесе
- Савладати детаље грађе егзокриног и ендокриног панкреаса

**Домаћи задатак:**

- научити са презентације “ДИГЕСТИВНИ СИСТЕМ”
- прочитати из уџбеника: Анђелковић З.и сар. Хистологија.Импресум, Ниш, 2009. п 195-223.

- Савладати морфологију делова желуца, сличности и разлике
- Усвојити важне карактеристике делова зида црева
- Научити карактеристике појединих сегмената црева, сличности и разлике
- Савладати хистолошку грађу јетре, жучне кесе и панкреаса
- Разумети цитолошке карактеристике хепатоцита, панкреоцита и инсулоцита

НАСТАВНА ЈЕДИНИЦА 8 (ОСМА НЕДЕЉА):

**РЕСПИРАТОРНИ И ЕНДОКРИНИ СИСТЕМ**

предавање 4 час	рад у малој групи 2 час
<p><b>Респираторни систем:</b> Носна шупљина и синуси. Микроскопска грађа ларинкса и трахеје. Плућа: бронхопулмонарни сегменти, бронхи, бронхиоле и респираторне јединице. Цитолошке карактеристике бронхијалног епитела и алвеоларних ћелија. Структура респираторне мембране. Плућна циркулација. Плеура.</p> <p><b>Ендокрини систем:</b> Хистолошка и цитолошка организација хипофизе, епифизе, тироидне и паратиroidне жлезде, надбубрежне жлезде. Дифузни ендокринисистем.</p> <p><b>Шта студент треба да зна:</b></p> <ul style="list-style-type: none"> <li>• Разумети основу састава респираторног система</li> <li>• Савладати хистолошку грађу носне дупље, гркљана и душника</li> <li>• Разумети дистрибуцију појединих елемената плућног ткива</li> <li>• Научити детаље хистолошке грађе дисајних путева и алвеола</li> <li>• Разумети функцију појединих делова плућа</li> <li>• Савладати цитолошке карактеристике и улогу важнијих ћелија присутних у респираторном систему</li> </ul>	<p>Епиглотис, трахеја. Плућа: бронхије, бронхиоле, алвеола.</p> <p>Ендокрине жлезде: Хипофиза, епифиза, шитаста жлезда, паратиroidна жлезда, надбубрежна жлезда, ендокрини панкреас – хистолошка организација и цитолошка анализа.</p> <p><b>Шта студент треба да зна:</b></p> <ul style="list-style-type: none"> <li>• Овладати општим планом грађе респираторних путева</li> <li>• Разумети састав алвеоле</li> <li>• Усвојити заједничке карактеристике грађе ендокриних жлезда</li> <li>• Овладати карактеристикема морфологије појединих ендокриних жлезда</li> </ul>

- Усвојити састав ендокриног система
- Савладати детље грађе појединих ендокриних жлезда
- Научити цитолошке карактеристике ендокриних ћелија
- Разумети интеракцију међу ендокриним органима
- Савладати основне улоге и циљна ткива појединих хормонских продуката

**Домаћи задатак:**

- научити са презентације “РЕСПИРАТОРНИ И ЕНДОКРИНИ СИСТЕМ”
- прочитати из уџбеника: Анђелковић З.и сар. Хистологија.Импрессум, Ниш, 2009. п 169-182 и 225-235.

НАСТАВНА ЈЕДИНИЦА 9 (ДЕВЕТА НЕДЕЉА):

**УРИНАРНИ И НЕРВНИ СИСТЕМ**

предавање 4 час	рад у малој групи 2 час
<p><b>Уринарни систем:</b> Хистолошка организација бубрега - кортекс и медула. Структура нефрона и сабирних цевчица. Јустагломерулски апарат. Васкуларизација и инервација. Изводни каналикуларни ситем, уретер и мокраћна бешика. Уретра.</p> <p><b>Нервни систем:</b> Основе организације нервног система. Хистолошке карактеристике церебралног и церебеларног кортекса. Хороидни плексус и цереброспинална течност. Структурне основе крвно-мождане баријере. Кичмена мождина. Периферни и аутономни нервни систем.</p> <p><b>Шта студент треба да зна:</b></p> <ul style="list-style-type: none"> <li>• Упознати основу грађе уринарног система</li> <li>• Научити архитектонику бубрега</li> <li>• Савладати грађу и функцију нефрона</li> <li>• Разумети план грађе и функцију уринарних путева и мокраћне бешике</li> <li>• Усвојити основне приципе грађе нервног система</li> <li>• Научити ламинану структуру великог и малог мозга и кичмене мождине</li> <li>• Савладати грађу и функцију можданих овојница</li> <li>• Научити елементе грађе периферног нервног система</li> <li>• Схватити улогу аутономног нервног система</li> </ul> <p><b>Домаћи задатак:</b></p> <ul style="list-style-type: none"> <li>• научити са презентације “УРИНАРНИ И НЕРВНИ СИСТЕМ”</li> <li>• прочитати из уџбеника: Анђелковић З.и сар. Хистологија.Импрессум, Ниш, 2009. п 237-250 и 281-294.</li> </ul>	<p>Бубрег: Микроциркулација; Бубрежни корпускул. Гломерул; Јукстагломеруларни апарат. Уретер, мокраћна бешика. Нервни систем: Церебрум, церебелум, медула спиналис.</p> <p><b>Шта студент треба да зна:</b></p> <ul style="list-style-type: none"> <li>• Научити лобуларну архитектонику бубрега и грађу нефрона</li> <li>• Савладати хистолошке карактеристике грађе зида мокраћних путева</li> <li>• Упознати ламинарну грађу основних елементарних ЦНС-а</li> </ul>

НАСТАВНА ЈЕДИНИЦА 10 (ДЕСЕТА НЕДЕЉА):

## СПЕЦИЈАЛНА ЧУЛА И КОЖА

предавања 4 часа	рад у малој групи 2 час
<p><b>Специјална чула:</b> Структура чулних органа. Хистолошка организација ока и акцесорних органа. Хистолошке карактеристике спољашњег, средњег и унутрашњег ува.</p> <p><b>Кожа:</b> Структура епидермиса и ћелијски типови. Цитолошке карактеристике процеса кератинизације. Дермо-епидермални спој. Дермис и хиподермис. Пилосебацеусни апарат. Знојне жлезде. Нокти</p> <p><b>Шта студент треба да зна:</b></p> <ul style="list-style-type: none"> <li>• Научити делове чула вида</li> <li>• Савладати хистолошку и цитолошку грађу слојева очне јабучице</li> <li>• Усвојити улоге и структуру акцесорних органа ока</li> <li>• Научити делове чула слуха и равнотеже</li> <li>• Савладати грађу спољашњег, средњег и унутрашњег уха</li> <li>• Разумети функционисање Кортијевог органа и чула равнотеже</li> <li>• Разумети улоге коже и њених деривата</li> <li>• Научити ламинарну грађу коже</li> <li>• Савладати цитолошке карактеристике ћелија коже</li> <li>• Научити типове деривата коже</li> <li>• Савладати грађу деривата коже</li> <li>• Упознати улогу и грађу дојке</li> </ul> <p><b>Домаћи задатак:</b></p> <ul style="list-style-type: none"> <li>• научити са презентације“СПЕЦИЈАЛНА ЧУЛА И КОЖА“</li> <li>• прочитати из уџбеника: Анђелковић З.и сар. Хистологија.Импресум, Ниш, 2009. п 295-330.</li> </ul>	<p>Око - корнеа, ретина, палпебра. Уво - дуктус кохлеарис, Кортијев орган.</p> <p>Кожа: Епидерм, дерм, хиподерм; длака, лојна и знојна жлезда. Нокат; Млечна жлезда.</p> <p><b>Шта студент треба да зна:</b></p> <ul style="list-style-type: none"> <li>• Разумети општу грађу ока</li> <li>• Научити хистолошку структуру појединих делова очне јабучице</li> <li>• Усвојити опште карактеристике и грађу Кортијевог органа</li> <li>• Савладати грађу коже, аднекса коже и млечне жлезде</li> </ul>

## ТРЕЋИ МОДУЛ:УСНА ДУПЉА И ЕМБРИОЛОГИЈА

НАСТАВНА ЈЕДИНИЦА 11 (ЈЕДАНЕСТА НЕДЕЉА):

### РЕПРОДУКТИВНИ СИСТЕМ

предавања 4 часа	рад у малој групи 2 часа
<p><b>Мушки репродуктивни систем:</b> Хистолошка организација тестиса. Семиниферни епител. Сертолијеве ћелије. Интерстицијум и Лејдигове ћелије. Крвно-тестисна баријера. Тубули рецти и рете тестис. Дуктули еферентес и дуктус епидидумис. Дуктус деференс. Акцесорне жлезде и хистолошке карактеристике пениса.</p> <p><b>Женски репродуктивни систем:</b> Хистолошка организација јајника. Циклична матурација фоликула. Корпус лутеум. Хистолошка организација јајовода. Утерус: ендометријум, цикличне промене, миометријум и периметријум. Хистолошка грађа</p>	<p>Мушки репродуктивни систем: Тестис, епидидимис, дуктус деференс, весика семиналис, простата, пенис.</p> <p>Женски репродуктивни систем: Оваријум, туба утерина, утерус, вагина – хистолошка организација и цитолошка анализа.</p> <p><b>Шта студент треба да зна:</b></p> <ul style="list-style-type: none"> <li>• Савладати микроморфологију делова мушког репродуктивног система</li> <li>• Научити детаље грађе тестиса и његових изводних канала</li> <li>• Упознати се са грађом и функцијом</li> </ul>

цервикса, вагине и спољашњих гениталних органа.  
Млечна жлезда.

### Шта студент треба да зна:

- Разумети састав женског репродуктивног система
- Научити хистолошку грађу делова женског репродуктивног система
- Усвојити функционалну повезаност органа женског репродуктивног система
- Разумети састав мушког репродуктивног система
- Научити хистолошку грађу делова мушког репродуктивног система
- Научити грађу сперматозоида

### Домаћи задатак:

- научити са презентације“РЕПРОДУКТИВНИ СИСТЕМ“
- прочитати из уџбеника: Анђелковић З.и сар. Хистологија.Импрессум, Ниш, 2009. п 251-280.

жлезда придодатих мушком репродуктивном систему

- Савладати микроморфологију делова женског репродуктивног система
- Научити детаље грађе оваријума
- Овладати структуром репродуктивних канала жене
- Разумети цикличне промене ендометријума

НАСТАВНА ЈЕДИНИЦА 12 (ДВАНАЕСТА НЕДЕЉА):

## ЕМБРИОЛОГИЈА

предавања 4 часа	рад у малој групи 2 часа
<p><b>Општа ембриологија:</b> Оплођење, деоба оплођене јајне ћелије, морула, бластула и имплантација. Преембрионски и рани ембрионски период развића. Фетусни период развоја. Планцента и фетусне мембране.</p> <p><b>Фарингеални систем.</b> <b>Развој лица и усне дупље:</b> Развој лица, усне и носне дупље. Развој језика и плувачних жлезда. Развој зуба, ницање и смена зуба.</p> <p><b>Шта студент треба да зна:</b></p> <ul style="list-style-type: none"><li>• Усвојити периоде у развоју човека</li><li>• Савладати основне процесе у току развића</li><li>• Савладати гаметогенезу и фазе процеса оплођења</li><li>• Научити стадијуме развоја у току преембрионалног и ембрионалног периода</li><li>• Разумети процесе диференцијације и формирања важних ембрионалних структура</li><li>• Научити начин формирања, грађу и функцију екстраембрионалних структура</li><li>• Разумети процесе у склопу ембрионалног и фетусног периода</li><li>• Савладати основе развоја фарингеалног система</li><li>• Савладати основе развоја лица и усне дупље</li></ul> <p><b>Домаћи задатак:</b></p> <ul style="list-style-type: none"><li>• научити са презентације“ЕМБРИОЛОГИЈА“</li><li>• прочитати поглавље Општа ембриологија из уџбеника: Николић И. и сар.,„Ембриологија човека“. Дата статус, Београд, 2006.</li><li>• прочитати из уџбеника: Кубуровић Г,</li></ul>	<p>Пупчана врпца; Плацента. Фарингеални систем. Развој лица и усне дупље. Развој зуба (глеђни орган)</p> <p><b>Шта студент треба да зна:</b></p> <ul style="list-style-type: none"><li>• Савладати основе грађе пупчане врпце и постелице</li><li>• Савладати основу развоја лица и усне дупље</li><li>• Научити детаље развоја зуба</li></ul>

НАСТАВНА ЈЕДИНИЦА 13 (ТРИНАЕСТА НЕДЕЉА):

**ЗУБ**

предавања 4 часа	рад у малој групи 2 часа
<p><b>Дентинско-пулпни комплекс.</b> Предентин, примарни, секундарни и терцијерни дентин. Хистолошка организација дентина. Ћелијски елементи пулпе: одонтобласти, недиферентоване ћелије, фибробласти. Васкуларизација и инервација пулпе. Осетљивост дентина. Старосне промене дентинско-пулпног комплекса. <b>Глеђ.</b> Физичке карактеристике глеђи. Хистолошка структура глеђи. Глеђне призме, кошуљица глеђних призми, интерпризматична супстанца. Прираштајне линије. Глеђне ламеле, струкови и вретена. Површина глеђи. Узрасне промене глеђи.</p> <p><b>Шта студент треба да зна:</b></p> <ul style="list-style-type: none"><li>• Научити делове зуба</li><li>• Савладати хистолошку грађу типова дентина</li><li>• Научити хистологију дентина</li><li>• Савладати хистолошку и цитолошку грађу слојева пулпе</li><li>• Научити инервацију и васкуларизацију пулпе, као и осетљивост дентина</li><li>• Разумети старосне промене дентинског-пулпног комплекса</li><li>• Савладати хистолошку структуру глеђи</li><li>• Разумети узрасне промене глеђи</li></ul> <p><b>Домаћи задатак:</b></p> <ul style="list-style-type: none"><li>• научити са презентације“ЗУБ“</li></ul> <p>прочитати из уџбеника: Кубуровић Г, Даниловић В.Хистологија и ембриологија усне дупље,Академска Мисао, Београд, 2003. п. 29-54.</p>	<p>Зуб. Дентин, цемент, глеђ, пулпа.</p> <p><b>Шта студент треба да зна:</b></p> <ul style="list-style-type: none"><li>• Савладати хистолошке структуре зуба</li><li>• Савладати хистолошке карактеристике дентина, пулпе и глеђ</li></ul>

НАСТАВНА ЈЕДИНИЦА 14 (ЧЕТРНАЕСТА НЕДЕЉА):

**ПАРОДОНЦИЈУМ**

предавања 4 час	рад у малој групи 2 час
<p><b>Пародонцијум.</b> Ћелије периодонцијума. Васкуларизација и инервација периодонцијума. Алвеоларна кост. Гингива. Анатомске карактеристике гингиве, гингивални сулкус. Орални, сулкусни и припојни епител. Ламина проприа гингиве. Васкуларизација и инервација гингиве. Цемент. Класификација цемента. Ћелије цемента. Алвеоларна кост.</p> <p><b>Шта студент треба да зна:</b></p> <ul style="list-style-type: none"><li>• Научити делове пародонцијума</li><li>• Савладати хистолошке и цитолошке делове цемента</li><li>• Научити ћелије, влакна и међућелијску</li></ul>	<p>Пародонцијум.</p> <p><b>Шта студент треба да зна:</b></p> <ul style="list-style-type: none"><li>• Савладати хистолошке структуре пародонцијума</li><li>• Усвојити хистолошку грађу цемента</li><li>• Савладати грађу периодонцијума</li><li>• Савладати хистолошку грађу алвеоларне кости</li><li>• Савладази хистолошку грађу гингиве</li></ul>



- супстанцу периодонцијума
- Савладати васкуларизацију и инервацију периодонцијума
- Научити хистолошку грађу алвеоларне кости
- Научити грађу гингиве
- Савладати хистолошку грађу епитела гингиве

Савладати васкуларизацију и инервацију гингиве

**Домаћи задатак:**

- научити са презентације“ПАРОДОНЦИЈУМ“
- прочитати из уџбеника: Кубуровић Г, Даниловић В.Хистологија и ембриологија усне дупље,Академска Мисао, Београд, 2003. п. 57-81.

НАСТАВНА ЈЕДИНИЦА 15 (ПЕТНАЕСТА НЕДЕЉА):

**ОРАЛНА МУКОЗА. ПЉУВАЧНЕ ЖЛЕЗДЕ**

предавања 4 час	рад у малој групи2 час
<p><b>Орална мукоза.</b> Мастикаторна, засторна и специјализована мукоза. Густативна телашца. Тврдо и меко непце. Усна.</p> <p><b>Пљувачне жлезде.</b> Функцијапљувачке. Ациносиизводниканалипљувачних жлезда. Подела пљувачних жлезда. Инервација и васкуларизација.</p> <p><b>Шта студент треба да зна:</b></p> <ul style="list-style-type: none"> <li>• Савладати хистолошке структуре усне дупље</li> <li>• Научити грађу слузнице усне дупље</li> <li>• Савладати хистолошке карактеристике језика</li> <li>• Научити хистолошку грађу тврдог и меког непца</li> <li>• Научити хистолошку грађу усне</li> <li>• Савладати хистолошке карактеристике пљувачних жлезда</li> </ul> <p><b>Домаћи задатак:</b></p> <ul style="list-style-type: none"> <li>• научити са презентације“ОРАЛНА МУКОЗА. ПЉУВАЧНЕ ЖЛЕЗДЕ“</li> <li>• прочитати из уџбеника: Кубуровић Г, Даниловић В.Хистологија и ембриологија усне дупље,Академска Мисао, Београд, 2003. п. 83-115.</li> </ul>	<p>Усна, језик, папиле језика; Густативни корпускул. Пљувачне жлезде - серозна, мукозна и мешовита.</p> <p><b>Шта студент треба да зна:</b></p> <ul style="list-style-type: none"> <li>• Савладати микроскопске карактеристике основних елемената усне дупље</li> <li>• Научити детаље грађе папила језика</li> <li>• Научити хистолошку грађу пљувачних жлезда</li> </ul>

## РАСПОРЕД ПРЕДАВАЊА

**МАЛА САЛА (С4)**

**СРЕДА  
10:15 - 13:30**

## РАСПОРЕД ВЕЖБИ

**ПАТОХИСТОЛОШКА ВЕЖБАОНИЦА 33**

**СРЕДА**

**13:45 - 15:15**

**I група**

**15:30 - 17:00**

**II група**

**[Распоред наставе и модулских тестова](#)**

недеља	тип	назив методске јединице	наставник
1	<b>П</b>	Цитологија. Једро	Проф. др Зоран Милосављевић
1	<b>В</b>	Цитологија. Једро	Проф. др Зоран Милосављевић
2	<b>П</b>	Епително ткиво	Проф. др Ирена Танасковић
2	<b>В</b>	Епително ткиво	Проф. др Ирена Танасковић
3	<b>П</b>	Везивно ткиво	Доц. др Маја Саздановић
3	<b>В</b>	Везивно ткиво	Доц. др Маја Саздановић
4	<b>П</b>	Хрскавица, кост и крв	Доц. др Немања Јовичић
4	<b>В</b>	Хрскавица, кост и крв	Доц. др Немања Јовичић
5	<b>П</b>	Мишићно и нервно ткиво	Доц. др Јелена Миловановић
5	<b>В</b>	Мишићно и нервно ткиво	Доц. др Јелена Миловановић
6	<b>П</b>	Циркулаторни и имунски систем	Доц. др Немања Јовичић
6	<b>В</b>	Циркулаторни и имунски систем	Доц. др Немања Јовичић
7	<b>П</b>	Дигестивни систем	Проф. др Зоран Милосављевић
7	<b>В</b>	Дигестивни систем	Проф. др Зоран Милосављевић
8	<b>П</b>	Респираторни и ендокрини систем	Проф. др Ирена Танасковић

недеља	тип	назив методске јединице	наставник
8	<b>В</b>	Респираторни и ендокрини систем	Проф. др Ирена Танасковић
9	<b>П</b>	Уринарни и нервни систем	Доц. др Марина Милетић-Ковачевић
9	<b>В</b>	Уринарни и нервни систем	Доц. др Марина Милетић-Ковачевић
10	<b>П</b>	Специјална чула и кожа	Проф. др Ирена Танасковић
10	<b>В</b>	Специјална чула и кожа	Проф. др Ирена Танасковић
11	<b>П</b>	Репродуктивни систем	Проф. др Зоран Милосављевић
11	<b>В</b>	Репродуктивни систем	Проф. др Зоран Милосављевић
12	<b>П</b>	Ембриологија	Доц. др Марина Милетић-Ковачевић
12	<b>В</b>	Ембриологија	Доц. др Марина Милетић-Ковачевић
13	<b>П</b>	Зуб	Доц. др Маја Саздановић
13	<b>В</b>	Зуб	Доц. др Маја Саздановић
14	<b>П</b>	Пародонцијум	Доц. др Немања Јовичић
14	<b>В</b>	Пародонцијум	Доц. др Немања Јовичић
15	<b>П</b>	Орална мукоза, пљувачне жлезде	Доц. др Јелена Миловановић

недеља	тип	назив методске јединице	наставник
15	В	Орална мукоза, пљувачне жлезде	Доц. др Јелена Миловановић