

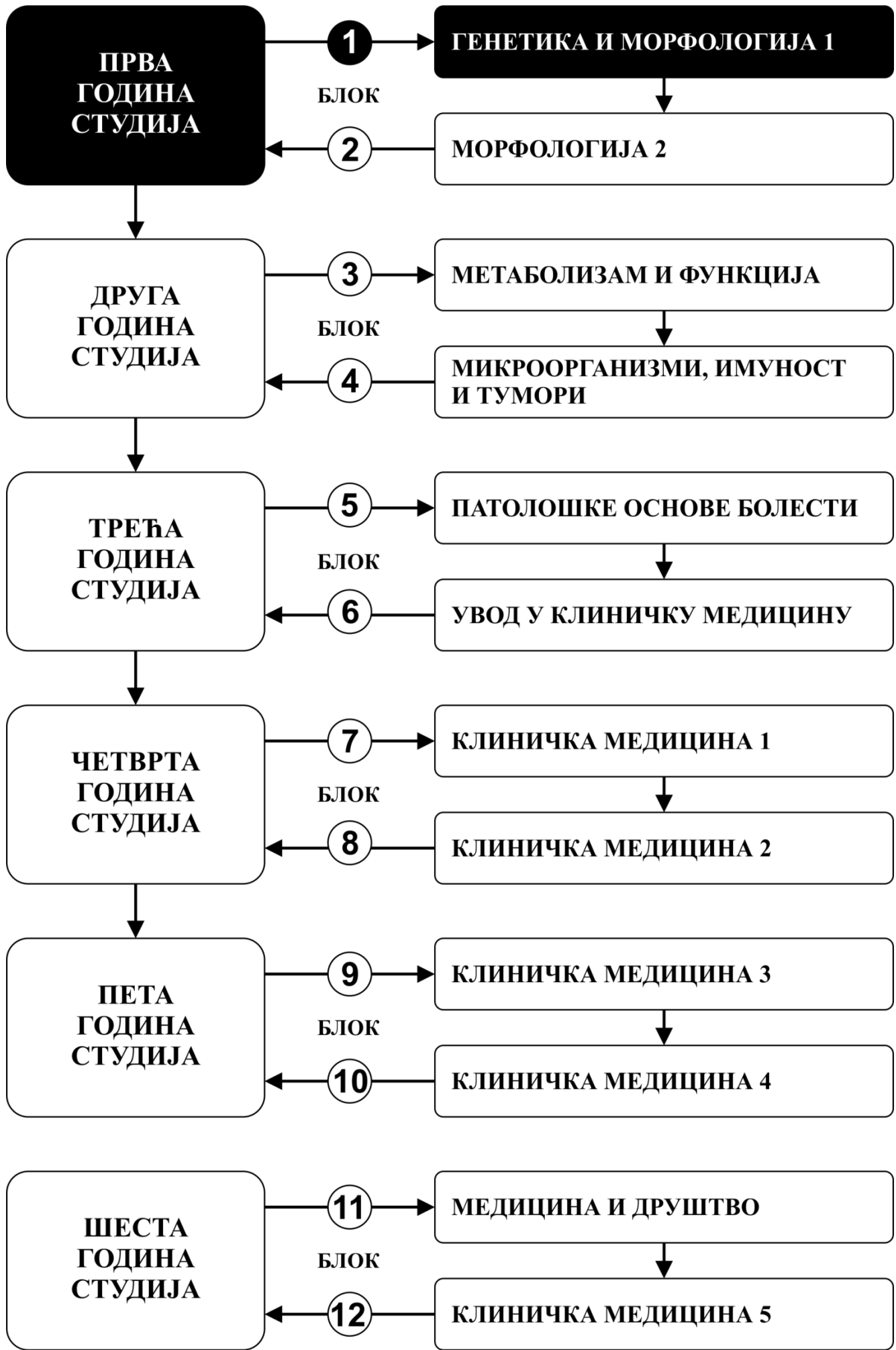


**ИНТЕГРИСАНЕ АКАДЕМСКЕ  
СТУДИЈЕ МЕДИЦИНЕ**

**ПРВА ГОДИНА СТУДИЈА**

школска 2023/2024.

**АНАТОМИЈА 1**



Предмет:

## **АНАТОМИЈА 1**

Предмет се вреднује са 12 ЕСПБ. Недељно има 11 часова активне наставе (6 часова предавања и 5 часова рада у малој групи).

## НАСТАВНИЦИ И САРАДНИЦИ:

1.	Ивана Живановић-Мачужић	ivanaanatom@yahoo.com	Редовни професор
2.	Маја Вуловић	maja@medf.kg.ac.rs	Редовни професор
3.	Дејан Јеремић	dejananatom@yahoo.com	Ванредни професор
4.	Добривоје Стојадиновић	dobrivoje.stojadinovic@gmail.com	Ванредни професор
5.	Предраг Саздановић	predrag.sazdanovic@gmail.com	Доцент
6.	Милош Степовић	stepovicmilos@yahoo.com	Асистент са докторатом
7.	Кристијан Јовановић	kralj100@yahoo.com	Сарадник у настави
8.	Јована Милосављевић	jowana.ilic@yahoo.com	Фацитатор
9.	Ивона Банковић	ivbankovic1@gmail.com	Фацитатор
10.	Меланија Тепавчевић	melanijatepavcevic@yahoo.com	Фацитатор

## СТРУКТУРА ПРЕДМЕТА:

Модул	Назив модула	Недеља	Предавања недељно	Рад у малој групи недељно	Наставник-руководилац модула
1	Анатомија екстремитета	6	6	5	Проф. др Дејан Јеремић
2	Анатомија грудног коша, трбуха и карлице	9	6	5	Проф. др Ивана Живановић-Мачужић
					$\Sigma 90+75=165$

## ОЦЕЊИВАЊЕ:

Испуњавањем предиспитних обавеза и полагањем завршног (усменог) испита студент може остварити највише 100 поена. Завршна оцена формира се на основу броја освојених поена који се стичу на следеће начине:

**ПРЕДИСПИТНЕ АКТИВНОСТИ:** На овај начин студент може да стекне до 30 поена, на следеће начине:

- **НЕДЕЉНА АКТИВНОСТ:** на овај начин студент може да стекне до 15 поена, тако што на последњем часу рада у малој групи одговара на 1 испитно питање из те недеље наставе и у складу са показаним знањем стиче 0-1 поена.
- **ТЕСТОВИ ПО МОДУЛИМА:** Тестови се полажу у току семестра (а поправни тестови у испитним роковима). На овај начин студент може да стекне до 15 поена, а према приложеној табели.

**ЗАВРШНИ (УСМЕНИ) ИСПИТ:** Услов да студент изађе на испит је да предходно положи све предиспитне активности. На овај начин студент може да стекне до 70 поена. Усмени део испита подразумева да студент усмено одговори на 5 постављених питања (свако питање вреди 0 – 14 поена; у оквиру сваког питања студент на анатомском моделу мора идентификовати и описати анатомске структуре што се вреднује са до 4 од 14 поена по питању). Оцена 0 на било ком питању представља завршетак испита. Одложено полагање завршног усменог испита (у наредним испитним роковима) не смањује број поена којим се дефинише завршна оцена.

МОДУЛ		МАКСИМАЛНО ПОЕНА			Σ
		недељна активност	тест по модулу	Усмени испит	
1	Анатомија екстремитета	6	6		12
2	Анатомија грудног коша, трбуха и карлице	9	9		18
				70	70
	Σ	15	15	70	100

### Завршна оцена се формира на следећи начин:

Да би студент положио предмет мора да стекне минимум 51 поен, односно мора да:

1. стекне више од 50% поена предвиђених за недељну активност сваког модула
2. положи тест сваког модула, тј. да на тесту да има више од 50% тачних одговора..
3. да положи усмени испит

БРОЈ СТЕЧЕНИХ ПОЕНА	ОЦЕНА
0 - 50	5
51 – 60	6
61 – 70	7
71 – 80	8
81 – 90	9
91 - 100	10

# ТЕСТОВИ ПО МОДУЛИМА

## МОДУЛ 1.

**ТЕСТ**  
**0-6 ПОЕНА**

### **ОЦЕЊИВАЊЕ** **ЗАВРШНОГ ТЕСТА**

Тест има 30 питања.  
Свако питање вреди 0,2 поена.

## МОДУЛ 2.

**ТЕСТ**  
**0-9 ПОЕНА**

### **ОЦЕЊИВАЊЕ** **ЗАВРШНОГ ТЕСТА**

Тест има 45 питања.  
Свако питање вреди 0,2 поена.

## ЛИТЕРАТУРА:

	НАЗИВ УЦБЕНИКА	АУТОРИ	ИЗАДАВАЧ	БИБЛИОТЕКА
АНАТОМИЈА ЕКСТРЕМИТЕТА	Анатомија човека остеологија	Мијач Мирјана, Благотић Милена, Ђорђевић Љубица, Теофиловски Парапид Гордана	Савремена администрација, Београд, 2003	Има
	Анатомија горњег екстремитета	Илић Александар	Савремена администрација, Београд, 2003	Има
	Анатомија доњег екстремитета	Мрваљевић Драган	Савремена администрација, Београд, 2003	Има
АНАТОМИЈА ГРУДНОГ КОША, ТРБУХА И КАРЛИЦЕ	Анатомија човека остеологија	Мијач Мирјана, Благотић Милена, Ђорђевић Љубица, Теофиловски Парапид Гордана	Савремена администрација, Београд, 2003	Има
	Анатомија грудног коша	Богдановић Драгослав	Савремена администрација, Београд, 2003	Има
	Анатомија човека абдомен и карлица	Мијач Мирјана, Драганић Вера, Радоњић Видосава	Савремена администрација, Београд, 2003	Има
Додатна литература	Клиничка анатомија	група аутора, уредник: Милисављевић Милан	Наука, Београд, 2002.	Има
	Clinically Oriented Anatomy	Moore KL	Lippincott, Williams and Wilkins, Baltimore, 1999.	Нема
	Gray's anatomy for students	Drake RL, Vogl W, Mitchell AWM	Churchill Livingstone, 2004	Нема
	Анатомски атлас: Колор атлас Анатомије човека	McMinn	Мрљеш, Београд, 1995.	Нема
	Атлас анатомије човека	Netter	Дата статус, 2007	Нема

Сва предавања и материјал за рад у малој групи налазе се на сајту Факултета медицинских наука: [www.medf.kg.ac.rs](http://www.medf.kg.ac.rs)

# ПРОГРАМ:

## ПРВИ МОДУЛ: АНАТОМИЈА ЕКСТРЕМИТЕТА

НАСТАВНА ЈЕДИНИЦА 1 (ПРВА НЕДЕЉА):

### УВОД У АНАТОМИЈУ

предавања 1 час	рад у малој групи 1 час
Увод у анатомију Основи анатомске номенклатуре Општа ангиологија Општа неурологија Општа органологија Општа миологија	Анатомија као наука, подела анатомије; значај за медицину Морфолошка и функционална организација људског тела. Основни појмови анатомске номенклатуре Остеологија људског тела. Врсте костију, подела.

### ОСТЕОЛОГИЈА ГОРЊЕГ ЕКСТРЕМИТЕТА

предавања 3 часа	рад у малој групи 2 часа
Општа остеологија и кости руке Општа синдезмологија и зглобови руке Подела руке на топографске регионе Кости руке - scapula, clavícula, humerus, radius, ulna, ossa manus	Кости руке: scapula, clavícula, humerus, radius, ulna, ossa manus • Препознавање костију руке • Уочавање и описивање остеолошких карактеристика костију руке (стране, ивице, крајци, зглобне површине)

### СИНДЕЗМОЛОГИЈА ГОРЊЕГ ЕКСТРЕМИТЕТА

предавања 2 часа	рад у малој групи 1 час
Зглобови руке: - art. sternoclavicularis - art. acromioclavicularis - art. humeri - art. cubiti - art. radioulnaris - art. radiocarpea - зглобови шаке	Зглобови руке: - art. sternoclavicularis - art. acromioclavicularis - art. humeri - art. cubiti - art. radioulnaris - art. radiocarpea - зглобови шаке • Описивање основних анатомских карактеристика зглобова горњих екстремитета (зглобне површине, зглобне чауре, зглобне везе, покрети који се врше у зглобу)
	рад у малој групи 1 час
	- Провера знања (испитивање)

НАСТАВНА ЈЕДИНИЦА 2 (ДРУГА НЕДЕЉА):

### МИШИЋИ РАМЕНА И НАДЛАКТА

предавања 3 часа	рад у малој групи 2 часа
Мишићи рамена - подела, припоји, инервација и функција Мишићи надлакти - подела, припоји, инервација и функција	Мишићи рамена Мишићи надлакти • Идентификација и описивање мишића раменог предела и надлакти (припоји функција, инервација)



## МИШИЋИ ПОДЛАКТА И ШАКЕ

предавања 3 часа	рад у малој групи 2 часа
Мишићи подлакти - подела, припоји, инервација и функција Мишићи шаке - подела, припоји, инервација и функција	Мишићи подлакти Мишићи шаке • Идентификација и описивање мишића подлакти и шаке (припоји функција, инервација)
	рад у малој групи 1 час
	- Провера знања (испитивање)

### НАСТАВНА ЈЕДИНИЦА 3 (ТРЕЋА НЕДЕЉА):

#### ИНЕРВАЦИЈА ГОРЊЕГ ЕКСТРЕМИТЕТА

предавања 3 часа	рад у малој групи 2 часа
Нерви горњег екстремитета • Plexusbrachialis, бочне и завршне гране • Truncus superior, medius i inferior; • Fasciculus lateralis, medialis i posterior. • N. musculocutaneus • N. medianus, N. ulnaris, N. cutaneus brachi medialis. • N. radialis, N. Axillaris.	Нерви горњег екстремитета • Идентификација и описивање раменог живчаног сплета, (порекло, пут, односи, бочне и завршне гране, инервационо подручје) Plexusbrachialis, бочнеизавршнегране • Truncus superior, medius i inferior; • Fasciculus lateralis, medialis i posterior. • N. musculocutaneus • N. medianus, N. ulnaris, N. cutaneus brachi medialis. • N. radialis, N. Axillaris.

#### КРВНИ СУДОВИ ГОРЊЕГ ЕКСТРЕМИТЕТА

предавања 3 часа	рад у малој групи 2 часа
Артеријски крвни судови горњег екстремитета • a. axillaris • a. brachialis • a. radialis • a. ulnaris Венски крвни судови горњег екстремитета • Површне вене руке • Дубоке вене руке Лимфатици руке	Крвни судови горњег екстремитета • Идентификација и описивање артеријских крвних судова руке (порекло, пут, односи, бочне и завршне гране, васкуларизационо подручје) • Идентификација и описивање венских крвних судова руке (настанак, пут, односи, притоке, ушће)
	рад у малој групи 1 час
	- Провера знања (испитивање)

### НАСТАВНА ЈЕДИНИЦА 4 (ЧЕТВРТА НЕДЕЉА):

#### ОСТЕОЛОГИЈА ДОЊЕГ ЕКСТРЕМИТЕТА

предавања 3 часа	рад у малој групи 2 часа
Кости ноге - os coxae, femur, tibia, fibulla, ossa pedis	Кости ноге: os coxae, femur, patella, tibia, fibulla, ossa pedis • Препознавање костију ноге • Уочавање и описивање остеолошких карактеристика костију руке (стране, ивице, крајци, зглобне површине)

## СИНДЕЗМОЛОГИЈА ДОЊЕГ ЕКСТРЕМИТЕТА

предавања 3 часа	рад у малој групи 2 часа
Зглобови ноге: - art. coxae - art. genus - art. tibiofibularis, syndesmosis tibiofibularis - articulationes pedis	Зглобови ноге: - art. coxae - art. genus - art. tibiofibularis, syndesmosis tibiofibularis - articulationes pedis • Описивање основних анатомских карактеристика зглобова доњих екстремитета (зглобне површине, зглобне чауре, зглобне везе, покрети који се врше у зглобу)
	рад у малој групи 1 часа
	- Провера знања (испитивање)

### НАСТАВНА ЈЕДИНИЦА 5 (ПЕТА НЕДЕЉА):

#### МИШИЋИ БЕДРА И БУТА

предавања 3 часа	рад у малој групи 2 часа
Мишићи бедра - подела, припоји, инервација и функција Мишићи буте - подела, припоји, инервација и функција	Мишићи бедра Мишићи буте • Идентификација и описивање мишића бедра и буте (припоји функција, инервација)

#### МИШИЋИ ПОТКОЛЕНИЦЕ И СТОПАЛА

предавања 3 часа	рад у малој групи 2 часа
Мишићи потколенице - подела, припоји, инервација и функција Мишићи стопала - подела, припоји, инервација и функција	Мишићи потколенице Мишићи стопала • Идентификација и описивање мишића бедра и буте (припоји функција, инервација)
	рад у малој групи 1 час
	- Провера знања (испитивање)

### НАСТАВНА ЈЕДИНИЦА 6 (ШЕСТА НЕДЕЉА):

#### ИНЕРВАЦИЈА ДОЊЕГ ЕКСТРЕМИТЕТА

предавања 3 часа	рад у малој групи 2 часа
Нерви доњег екстремитета • Plexuslumbalis, бочне и завршне гране • Plexussacralis, бочне и завршне гране	Нерви доњег екстремитета • Идентификација и описивање слабинског живчаног сплета – plexuslumbalis (порекло, пут, односи, бочне и завршне гране, инервационо подручје) • Идентификација и описивање крсног живчаног сплета – plexussacralis (порекло, пут, односи, бочне и завршне гране, инервационо подручје)

## КРВНИ СУДОВИ ДОЊЕГ ЕКСТРЕМИТЕТА

предавања 3 часа	рад у малој групи 2 часа
<p>Артеријски крвни судови доњег екстремитета</p> <ul style="list-style-type: none"> <li>• гране a. iliacaеinternaе</li> <li>• a. femoralis</li> <li>• a. poplitea</li> <li>• a. tibialis anterior</li> <li>• a. tibialis posterior</li> </ul> <p>Венски крвни судови доњег екстремитета</p> <ul style="list-style-type: none"> <li>• Површне вене ноге</li> <li>• Дубоке вене ноге</li> </ul> <p>Лимфатици ноге</p>	<p>Крвни судови доњег екстремитета</p> <ul style="list-style-type: none"> <li>• Идентификација и описивање артеријских крвних судова ноге (порекло, пут, односи, бочне и завршне гране, васкуларизационо подручје)</li> <li>• Идентификација и описивање венских крвних судова ноге (настанак, пут, односи, притоке, ушће)</li> </ul>
	рад у малој групи 1 час
	- Провера знања (испитивање)

## ДРУГИ МОДУЛ: АНАТОМИЈА ГРУДНОГ КОША, ТРБУХА И КАРЛИЦЕ

НАСТАВНА ЈЕДИНИЦА 7 (СЕДМА НЕДЕЉА):

### ОСТЕОЛОГИЈА ГРУДНОГ КОША

предавања 3 часа	рад у малој групи 2 часа
<ul style="list-style-type: none"> <li>• Зидови и зглобови грудног коша                             <ul style="list-style-type: none"> <li>- Кичмени стуб – кичмени пршљенови</li> <li>- Грудна кост и ребра.</li> </ul> </li> <li>• Грудни кош као целина.</li> </ul>	<ul style="list-style-type: none"> <li>• Идентификација и описивање кичмених пршљенова – вратних, грудних, лумбалних, крсне кости, тртичне кости (тело, наставци, зглобне површине, отвори)</li> <li>• Идентификација и описивање остеолошких карактеристика ребара (тело, стране, ивице, sulcuscostae, предњи крајак, задњи крајак, зглобне површине)</li> <li>• Идентификација и описивање зглобова грудног коша (зглобне површине, зглобне везе, покрети)</li> </ul>

### МИШИЋИ, КРВНИ СУДОВИ И НЕРВИ ЗИДОВА ГРУДНОГ КОША.

предавања 3 часа	рад у малој групи 2 часа
<ul style="list-style-type: none"> <li>• Мишићи зидова грудног коша.</li> <li>• Крвни судови и живци зидова грудног коша.</li> <li>• Diaphragma (отвори, слабе тачке).</li> <li>• N. phrenicus</li> </ul>	<ul style="list-style-type: none"> <li>• Мишићи зидова грудног коша.</li> <li>• Крвни судови и живци зидова грудног коша.</li> <li>• Механика дисања</li> </ul>
	рад у малој групи 1 час
	- Провера знања (испитивање)

НАСТАВНА ЈЕДИНИЦА 8 (ОСМА НЕДЕЉА):

### ДОЈКА

предавања 1 час	рад у малој групи 1 час
<ul style="list-style-type: none"> <li>• Дојка</li> </ul>	<ul style="list-style-type: none"> <li>• Дојка – састав, васкуларизација, инервација, лимфоток</li> </ul>

### МЕДИЈАСТИНУМ (СРЕДОГРУЂЕ)

предавања 2 часа	рад у малој групи 1 час
<ul style="list-style-type: none"> <li>• Подела грудног коша на топографске регионе (mediastinum, spatiumpleuropulmonale)</li> <li>• Медијастинум – подела (горњи, доњи)</li> </ul>	<ul style="list-style-type: none"> <li>• Препознавање душника и описивање морфолошких и топографских карактеристика</li> </ul>

<ul style="list-style-type: none"> <li>• Горњи медијастинум - садржај (венски , артеријски, органски план)</li> <li>• Thymus.</li> </ul>	<p>душника (положај, стране, односи, грађа, васкуларизација, инервација)</p> <ul style="list-style-type: none"> <li>• Препознавање душница и описивање морфолошких и топографских карактеристика главних, лобарних и сегменталних душница (положај, односи, грађа, васкуларизација, инервација)</li> </ul>
--	--

### ПЛУЋА И ВАЗДУШНИ ПУТЕВИ

предавања 3 часа	рад у малој групи 2 часа
<ul style="list-style-type: none"> <li>• Душник (trachea). Душничне лимфне жлезде</li> <li>• Ваздушни путеви - bronchoprincipalesetsegmentales.</li> <li>• Плућни корен - radixpulmonis.</li> <li>• Плућа и плућна марамица</li> </ul>	<ul style="list-style-type: none"> <li>• Описивање састава, положаја и међусобног односа структура које улазе у састав плућног корена, као и пројекција плућног корена у односу на предњи и задњи зид грудног коша</li> <li>• Описивање морфолошких карактеристика плућа (положај, стране, односи, плућна крила, режњеви, сегменти, режњићи, грађа и пројекције)</li> <li>• Упознавање студената са функционалним и нутритивним крвотоком плућа</li> <li>• Упознавање студената са лимфним судовима и лимфним чворовима плућа</li> <li>• Разумевање респираторне баријере</li> <li>• Научити анатомију плућне марамице и плеуралне дупље (границе, плеурални шпагови и пројекције, васкуларизација и инервација)</li> </ul>
	рад у малој групи 1 час
	- Провера знања (испитивање)

### НАСТАВНА ЈЕДИНИЦА 9 (ДЕВЕТА НЕДЕЉА):

#### СРЦЕ - ГРАЂА

предавања 2 часа	рад у малој групи 2 часа
<p>Срце:</p> <ul style="list-style-type: none"> <li>• мали и велика крвоток</li> <li>• спољашња морфологија срца.</li> <li>• унутрашњи изглед срца</li> </ul> <p>Функционална анатомија срца</p>	<ul style="list-style-type: none"> <li>• Морфолошке карактеристике срца (положај, стране, односи, спољашњи изглед срца, унутрашњи изглед срчане дупље: преткоморе, коморе, атриовентрикуларни отвори и залисци, аортни отвор и залистак аорте, отвор плућног артеријског стабла, залистак плућног артеријског стабла, папиларни мишићни тетивне нити, срчана преграда)</li> <li>• Функционална анатомија срчаних залистака у току срчаних фаза систоле и дијастоле</li> </ul>

#### СРЦЕ – ИНЕРВАЦИЈА, ВАСКУЛАРИЗАЦИЈА, ПРОВОДНИ СИСТЕМ

предавања 2 часа	рад у малој групи 1 час
<ul style="list-style-type: none"> <li>• Васкуларизација срца - коронарне артерије, вене срца</li> <li>• Инервација срца - plexuscardiacus; Грудни симпатикус, n. vagus</li> <li>• Sistema conducens cordis</li> </ul>	<ul style="list-style-type: none"> <li>• Описивање васкуларизације срца – научити коронарне артерије (порекло, пут, гране) и вене (притоке, пут, ушће)</li> <li>• Разумевање инервације срца – научити састав plexuscardiacus-а и функционалну анатомију срчаног нервног сплета (симпатичке и парасимпатичке гране, површни и дубоки део сплета)</li> <li>• Разумевање морфолошких карактеристика проводног система срца (СА чвор, АВ чвор, Хис-ов сноп – положај, интернодални путеви)</li> </ul>

## СРЦЕ – CORONACORDIS И ПЕРИКАРД. ЗАДЊИ МЕДИЈАСТИНУМ

предавања 2 часа	рад у малој групи 1 час
<ul style="list-style-type: none"> <li>• Грађа срца</li> <li>• Перикард</li> <li>• Аорта, truncus pulmonalis, v. cava superior</li> <li>• Систем вена азигос</li> <li>• Ductus thoracicus</li> <li>• Једњак</li> </ul>	<ul style="list-style-type: none"> <li>• Морфолошке и топографске карактеристике срчане опне (састав, положај, односи, шпагови, пројекције, васкуларизација и инервација)</li> <li>• База срца и њен однос са крвним судовима срчане круне (aorta, truncuspulmonalis, v. cavasuperior, v. cavainferior, vv. pulmonales)</li> <li>• Пројекције срца и срчаних отвора</li> </ul>
	рад у малој групи 1 час
	- Провера знања (испитивање)

### НАСТАВНА ЈЕДИНИЦА 10 (ДЕСЕТА НЕДЕЉА):

#### ЗИДОВИ ТРБУШНЕ ДУПЉЕ

предавања 2 часа	рад у малој групи 1 час
<ul style="list-style-type: none"> <li>• Границе трбуха. Топографске оријентационе тачке и линије.</li> <li>• Предње-бочни трбушни зид</li> <li>• Задњи трбушни зид</li> <li>• Крвни судови и живци зидова трбушне дупље</li> </ul>	<ul style="list-style-type: none"> <li>• Границе трбуха у односу на грудни кош и карлицу</li> <li>• Оријентационе линије на предњем трбушном зиду, подела трбуха на квадранте, пројекције органа трбушне дупље у односу на предњи трбушни зид</li> <li>• Састав предње-бочног и задњег трбушног зида (кожа, поткожно ткиво, мишићи, фасције, трбушна марамица)             <ul style="list-style-type: none"> <li>- идентификација и описивање мишића предње-бочног и задњег трбушног зида</li> </ul> </li> <li>• Крвни судови и живци зидова трбушне дупље</li> </ul>

#### ТРБУШНА МАРАМИЦА. СЛАБЕ ТАЧКЕ ТРБУШНОГ ЗИДА

предавања 1 час	рад у малој групи 1 час
<ul style="list-style-type: none"> <li>• Перитонеум. Творевине паријеталног и висцералног перитонеума</li> <li>• Слабе тачке предње-бочног трбушног зида</li> <li>• Слабе тачке задњег трбушног зида</li> </ul>	<ul style="list-style-type: none"> <li>• Творевине паријеталног перитонеума (набори и јаме)</li> <li>• Творевине висцералног перитонеума (лигаменти, омота и мезои)</li> <li>• Слабе тачке предње-бочног трбушног зида - Canalis inguinalis: зидови, површински и дубоки прстен, садржај (разлике код мушкарца и жене), спуштање тестиса; Regioumbilicalis</li> <li>• Директне и индиректне препонске киле</li> <li>• Пупчане киле</li> <li>• Слабе тачке задњег трбушног зида (Петитов слабински троугао и Гринфелтов слабински четвороугао)</li> </ul>

## ПОДЕЛА ТРБУШНЕ ДУПЉЕ

предавања 1 час	рад у малој групи 1 час
<ul style="list-style-type: none"> <li>• Подела трбушне дупље</li> <li>• Шпагови трбушне дупље. Bursa omentalis</li> </ul>	<ul style="list-style-type: none"> <li>• Подела трбушне дупље                             <ul style="list-style-type: none"> <li>- перитонеална дупља (надмезоколични и подмезоколични спрат)</li> <li>- ретроперитонеални простор</li> </ul> </li> <li>• Шпагови трбушне дупље. Bursa omentalis</li> <li>• Подела трбушних органа у односу на перитонеум (интраперитонеални, примарно ретроперитонеални и секундарно ретроперитонеални органи)</li> </ul>

## ЖЕЛУДАЦ. ИНЕРВАЦИЈА ОРГАНА ТРБУШНЕ ДУПЉЕ

предавања 2 часа	рад у малој групи 1 час
<ul style="list-style-type: none"> <li>• Трбушни део једњака</li> <li>• Желудац                             <ul style="list-style-type: none"> <li>- спољашњи изглед, димензије</li> <li>- везе, пројекције, грађа</li> <li>- васкуларизација, инервација</li> </ul> </li> <li>• Truncuscoeliacus, a. gastricasinistra</li> <li>• Plexus coeliacus</li> <li>• Plexus aorticus abdominalis</li> </ul>	<ul style="list-style-type: none"> <li>• Желудац                             <ul style="list-style-type: none"> <li>- Идентификација и описивање морфолошких карактеристика желуца (положај, облик, стране, ивице, димензије, односи према околним органима, пројекције, однос према перитонеуму, грађа, васкуларизација, лимфоток, инервација)</li> <li>• Улога n. vagus-a у парасимпатичкој инервацији органа трбушне дупље</li> <li>• Plexuscoeliacus (положај, ганглиони, доводне гране, одводни сплетови)</li> </ul> </li> </ul>
	рад у малој групи 1 час
	<ul style="list-style-type: none"> <li>- Провера знања (испитивање)</li> </ul>

## НАСТАВНА ЈЕДИНИЦА 11 (ДЕСЕТА НЕДЕЉА):

### ТАНКО ЦРЕВО

предавања 2 часа	рад у малој групи 1 час
<ul style="list-style-type: none"> <li>• Танко црево (дуоденум, јејунум, илеум)                             <ul style="list-style-type: none"> <li>- спољашњи изглед, димензије</li> <li>- везе, пројекције, грађа</li> <li>- васкуларизација, инервација</li> </ul> </li> <li>• A. mesenterica superior</li> </ul>	<ul style="list-style-type: none"> <li>• Танко црево (дуоденум, јејунум, илеум)                             <ul style="list-style-type: none"> <li>- Идентификација и описивање морфолошких карактеристика дуоденума, јејуниума и илеума (положај, облик, делови, димензије, односи према околним органима, пројекције, однос према перитонеуму, грађа, васкуларизација, лимфоток, инервација)</li> <li>• Идентификација и описивање морфолошких карактеристика мезентеријума</li> <li>• Идентификација и описивање порекла, правца пружања и грана arteriae mesentericae superior.</li> </ul> </li> </ul>

### ДЕБЕЛО ЦРЕВО

предавања 1 час	рад у малој групи 1 час
<ul style="list-style-type: none"> <li>• Дебело црево (цекум, усходни колон, попречни колон, нисходни колон, сигмоидни колон)                             <ul style="list-style-type: none"> <li>- спољашњи изглед, димензије</li> <li>- везе, пројекције, грађа</li> <li>- васкуларизација, инервација</li> </ul> </li> <li>• A. mesenterica inferior</li> </ul>	<ul style="list-style-type: none"> <li>• Дебело црево (цекум, усходни колон, попречни колон, нисходни колон, сигмоидни колон)                             <ul style="list-style-type: none"> <li>- Идентификација и описивање морфолошких карактеристика дебелог црева (положај, облик, делови, димензије, односи према околним органима, пројекције, однос према перитонеуму, грађа, васкуларизација, лимфоток, инервација)</li> <li>• Идентификација и описивање морфолошких карактеристика мезоа дебелог црева</li> </ul> </li> </ul>

- Идентификација и описивање порекла, правца пружања и грана arteriae mesentericae inferior.

## ЈЕТРА И ЖУЧНИ ПУТЕВИ И СИСТЕМ ВЕНЕ ПОРТЕ

предавања 2 часа	рад у малој групи 1 час
<ul style="list-style-type: none"> <li>• Јетра               <ul style="list-style-type: none"> <li>- спољашњи изглед, димензије</li> <li>- везе, пројекције, грађа</li> <li>- васкуларизација, инервација</li> </ul> </li> <li>• Жучни путеви</li> <li>• Жучна кеса</li> <li>• Нутритивни крвоток јетре – a. hepaticarporgia</li> <li>• Функционални крвоток јетре - v. portae</li> <li>• Портокавалне анастомозе</li> </ul>	<ul style="list-style-type: none"> <li>• Јетра               <ul style="list-style-type: none"> <li>- Морфолошке карактеристике јетре (положај, облик, стране, ивице, димензије, односи према околним органима, пројекције, однос према перитонеуму, грађа, васкуларизација, лимфоток, инервација)</li> </ul> </li> <li>• Морфолошке карактеристике жучне кесе и жучних путева (интрахепатички и екстрахепатички, главни и споредни)</li> <li>• Анатомија система v. portae (пут, односи, почетне гране, притоке, завршне гране, помоћне порталне вене, портокавалне анастомозе)</li> </ul>

## ПАНКРЕАС

предавања 1 час	рад у малој групи 1 час
<ul style="list-style-type: none"> <li>• Панкреас               <ul style="list-style-type: none"> <li>- спољашњи изглед, димензије</li> <li>- везе, пројекције, грађа</li> <li>- васкуларизација, инервација</li> </ul> </li> </ul>	<ul style="list-style-type: none"> <li>• Морфолошке карактеристике панкреаса (положај, облик, делови, стране, ивице, димензије, односи према околним органима, пројекције, однос према перитонеуму, грађа, васкуларизација, лимфоток, инервација)</li> </ul>
	рад у малој групи 1 час
	- Провера знања (испитивање)

## НАСТАВНА ЈЕДИНИЦА 12 (ДВАНАЕСТА НЕДЕЉА):

### СЛЕЗИНА

предавања 1 час	рад у малој групи 1 час
<ul style="list-style-type: none"> <li>• Слезина               <ul style="list-style-type: none"> <li>- спољашњи изглед, димензије</li> <li>- везе, пројекције, грађа</li> <li>- васкуларизација, инервација</li> </ul> </li> </ul>	<ul style="list-style-type: none"> <li>• Морфолошке карактеристике слезине (положај, облик, делови, стране, ивице, димензије, односи према околним органима, пројекције, однос према перитонеуму, грађа, васкуларизација, лимфоток, инервација)</li> </ul>

### БУБРЕЗИ

предавања 2 часа	рад у малој групи 1 часа
<ul style="list-style-type: none"> <li>• Ретроперитонеални простор</li> <li>• Бубрези               <ul style="list-style-type: none"> <li>- спољашњи изглед, димензије</li> <li>- везе, пројекције, грађа</li> <li>- васкуларизација, инервација</li> </ul> </li> </ul>	<ul style="list-style-type: none"> <li>• Идентификација и описивање граница и садржаја ретроперитонеалног простора (бубрези, надбубрежне жлезде, мокраћни путеви, aorta abdominalis, v. cava inferior, сабирна лимфна стабла абдомена, лимфне жлезде, plexus lumbalis, plexus coeliacus, truncus sympathicus – pars abdominalis)</li> <li>• Идентификација и описивање анатомских карактеристика бубрега (положај, облик, стране, ивице, димензије, односи према околним органима, пројекције, грађа, васкуларизација, лимфоток, инервација)</li> </ul>

## МОКРАЋНИ ПУТЕВИ. НАДБУБРЕЖНА ЖЛЕЗДА

предавања 1 час	рад у малој групи 1 час
<ul style="list-style-type: none"> <li>• Мокраћни путеви.</li> <li>• Gll. Suprarenales</li> </ul>	<ul style="list-style-type: none"> <li>• Идентификација и описивање анатомских карактеристика надбубрежне жлезде (положај, спољни изглед, односи према околним органима, грађа, васкуларизација, лимфоток, инервација)</li> <li>• Идентификација и описивање анатомских карактеристика уретера (пут, димензије, односи према околним органима, пројекције, грађа, васкуларизација, лимфоток, инервација)</li> </ul>

### РЕТРОПЕРИТОНЕАЛНИ ПРОСТОР

предавања 2 часа	рад у малој групи 1 час
<ul style="list-style-type: none"> <li>• Ретроперитонеални простор</li> <li>Aortaabdominalis, v. cavainferior,</li> <li>truncussympathicus – parsabdominalis,</li> <li>plexuscoeliacus, plexusaorticusabdominalis,</li> <li>лимфатици абдомена.</li> </ul>	<ul style="list-style-type: none"> <li>• Ретроперитонеални простор</li> <li>Aortaabdominalis, v. cavainferior,</li> <li>truncussympathicus – parsabdominalis,</li> <li>plexuscoeliacus, plexusaorticusabdominalis,</li> <li>лимфатици абдомена.</li> </ul>
	рад у малој групи 1 час
	- Провера знања (испитивање)

НАСТАВНА ЈЕДИНИЦА 13 (ТРИНАЕСТА НЕДЕЉА):

### ЗИДОВИ МАЛЕ КАРЛИЦЕ

предавања 2 часа	рад у малој групи 1 час
<ul style="list-style-type: none"> <li>• Зидови мале карлице. Зглобови мале карлице</li> <li>• Дијафрагме и фасције карлице.</li> <li>• Подела карлице на ложе и спратове.</li> </ul>	<ul style="list-style-type: none"> <li>• Зидови мале карлице. Зглобови мале карлице</li> <li>• Дијафрагме и фасције карлице.</li> <li>• Подела карлице на ложе и спратове.</li> </ul>

### ВАСКУЛАРИЗАЦИЈА МАЛЕ КАРЛИЦЕ

предавања 2 часа	рад у малој групи 1 час
<ul style="list-style-type: none"> <li>• Васкуларизација мале карлице. A.iliasainterna.</li> <li>• Лимфне жлезде карлице.</li> </ul>	<ul style="list-style-type: none"> <li>• Васкуларизација мале карлице. A.iliasa interna.</li> <li>• Лимфне жлезде карлице.</li> </ul>

### ИНЕРВАЦИЈА МАЛЕ КАРЛИЦЕ

предавања 2 часа	рад у малој групи 2 часа
<ul style="list-style-type: none"> <li>• Инервација мале карлице.</li> <li>- Truncussympathicus – parssacralis</li> <li>- Nn. erigentes</li> <li>- Plexus hypogastricus superior</li> <li>- Plexus pelvicus s. hypogastricus inferior</li> </ul>	<ul style="list-style-type: none"> <li>• Инервација мале карлице.</li> <li>- Truncus sympathicus – pars sacralis</li> <li>- Nn. erigentes</li> <li>- Plexus hypogastricus superior</li> <li>- Plexus pelvicus s. hypogastricus inferior</li> </ul>
	рад у малој групи 1 час
	- Провера знања (испитивање)



НАСТАВНА ЈЕДИНИЦА 14 (ЧЕТРНАЕСТА НЕДЕЉА):

**УНУТРАШЊИ ЖЕНСКИ ПОЛНИ ОРГАНИ**

предавања 3 час	рад у малој групи 2 часа
<ul style="list-style-type: none"> <li>• Унутрашњи женски полни органи</li> <li>- ovarium (положај, облик, стране, ивице, димензије, односи према околним органима, везе јајника, грађа, васкуларизација, инервација)</li> <li>- tuba uterina (положај, облик, делови, димензије, односи према околним органима, грађа, васкуларизација, инервација)</li> <li>- uterus (положај, облик, стране, делови, димензије, односи према околним органима, односи према перитонеуму, везе материце, грађа, васкуларизација, инервација)</li> <li>- vagina (положај, облик, зидови, сводови, односи према околним органима, грађа, васкуларизација, инервација)</li> </ul>	<ul style="list-style-type: none"> <li>• Идентификација и описивање анатомских карактеристика унутрашњих женских полних органа (ovarium, tuba uterina, uterus, vagina - положај, облик, стране, ивице, димензије, односи према околним органима, везе материце, везе јајника, сводови вагине, правац пружања, грађа, васкуларизација, лимфоток, инервација)</li> </ul>

**СПОЉАШЊИ ЖЕНСКИ ПОЛНИ ОРГАНИ**

предавања 2 часа	рад у малој групи 1 час
<ul style="list-style-type: none"> <li>• Спољашњи женски полни органи</li> <li>- mons pubis</li> <li>- labia majora pudendi</li> <li>- labia minora pudendi</li> <li>- vestibulum vaginae,</li> <li>- еректилни органи: clitoris, bulbus vestibuli</li> <li>- жлезде: glandulae vestibulares majore, glandulae vestibulares minores</li> </ul>	<ul style="list-style-type: none"> <li>• Идентификација и описивање анатомских карактеристика спољашњих женских полних органа (labia majora pudendi, labia minora pudendi, vestibulum vaginae, еректилни органи: clitoris, bulbus vestibuli, жлезде: glandulae vestibulares majore, glandulae vestibulares minores - положај, облик, грађа, васкуларизација и инервација)</li> </ul>

**РЕКТУМ**

предавања 1 час	рад у малој групи 1 час
<ul style="list-style-type: none"> <li>• Ректум</li> </ul>	<ul style="list-style-type: none"> <li>• Идентификација и описивање анатомских карактеристика ректума (положај, лока, облик, подела, димензије, односи према околним органима, грађа, васкуларизација, лимфоток, инервација)</li> </ul>
	рад у малој групи 1 час
	- Провера знања (испитивање)

НАСТАВНА ЈЕДИНИЦА 15 (ПЕТНАЕСТА НЕДЕЉА):

**УНУТРАШЊИ МУШКИ ПОЛНИ ОРГАНИ**

предавања 3 час	рад у малој групи 2 часа
<ul style="list-style-type: none"> <li>• Унутрашњи мушки полни органи</li> <li>- testis</li> <li>- epididymis</li> <li>- ductus deferens, funiculus spermaticus</li> <li>- ductus ejaculatori</li> <li>- vesiculae seminales,</li> <li>- prostata</li> <li>- glandulae bulbourethrales</li> </ul>	<ul style="list-style-type: none"> <li>• Идентификација и описивање анатомских карактеристика унутрашњих мушких полних органа (testis, epididymis, ductus deferens, ductus ejaculatori, vesiculae seminales, prostata, glandulae bulbourethrales, funiculus spermaticus - положај, облик, стране, ивице, димензије, односи према околним органима, правац пружања, грађа, васкуларизација, лимфоток, инервација )</li> </ul>

**СПОЉАШЊИ МУШКИ ПОЛНИ ОРГАНИ**

предавања 2 часа	рад у малој групи 1 час
<ul style="list-style-type: none"> <li>• Спољашњи мушки полни органи</li> <li>- penis</li> <li>- scrotum</li> <li>• Механизам ерекције</li> </ul>	<ul style="list-style-type: none"> <li>• Идентификација и описивање анатомских карактеристика спољашњих мушких полних органа (penis - грађа, васкуларизација, инервација, механизам ерекције, urethra masculina – делови, правац пружања, сужења, проширења, кривине, грађа, васкуларизација и инервација, scrotum – положај, грађа, васкуларизација и инервација)</li> </ul>

### МОКРАЋНА БЕШИКА

предавања 1 часа	рад у малој групи 1 час
<ul style="list-style-type: none"> <li>• Мокраћна бешика</li> </ul>	<ul style="list-style-type: none"> <li>• Идентификација и описивање анатомских карактеристика мокраћне бешике (положај, лока, облик, делови, димензије, односи према околним органима, грађа, васкуларизација, лимфоток, инервација)</li> </ul>
	рад у малој групи 1 час
	<ul style="list-style-type: none"> <li>- Провера знања (испитивање)</li> </ul>

## РАСПОРЕД ПРЕДАВАЊА

**АМФИТЕАТАР (С1)**

**УТОРАК  
08:00 - 12:45**

## РАСПОРЕД ВЕЖБИ

<b>ДИСЕКЦИОНА САЛА 1 (С7)</b>	<b>ДИСЕКЦИОНА САЛА 2 (С8)</b>
<b>СРЕДА</b>	
<b>08:00 – 11:45 I група</b>	<b>08:00 – 11:45 II група</b>
<b>11:55 – 15:40 III група</b>	<b>11:55 – 15:40 IV група</b>
<b>15:45 – 19:30 V група</b>	<b>15:45 – 19:30 VI група</b>

**Распоред наставе**

### РАСПОРЕД НАСТАВЕ ЗА ПРЕДМЕТ АНАТОМИЈА 1

модул	недеља	тип наставе	назив методске јединице	наставник
1	1	<b>П</b>	Увод у анатомију. Остеологија горњег екстремитета Синдезмологија горњег екстремитета.	Проф. др Дејан Јеремић
1	1	<b>В</b>	Увод у анатомију. Остеологија горњег екстремитета Синдезмологија горњег екстремитета.	проф. др Ивана Живановић-Мачужић проф. Маја Вуловић проф. др Дејан Јеремић доц. др Предраг Саздановић проф. др Добривоје Стојадиновић др Кристијан Јовановић др Милош Степовић др Јована Милосављевић др Ивона Банковић др Меланија Тепавчевић
1	1	<b>В</b>	Увод у анатомију. Остеологија горњег екстремитета Синдезмологија горњег екстремитета.	
1	2	<b>П</b>	Мишићи рамена и надлакти. Мишићи подлакти и шаке.	Проф. др Дејан Јеремић
1	2	<b>В</b>	Мишићи рамена и надлакти. Мишићи подлакти и шаке.	проф. др Ивана Живановић-Мачужић проф. Маја Вуловић проф. др Дејан Јеремић доц. др Предраг Саздановић проф. др Добривоје Стојадиновић др Кристијан Јовановић др Милош Степовић др Јована Милосављевић др Ивона Банковић др Меланија Тепавчевић
1	2	<b>В</b>	Мишићи рамена и надлакти. Мишићи подлакти и шаке.	
1	3	<b>П</b>	Инервација горњег екстремитета. Крвни судови горњег екстремитета.	Проф. др Добривоје Стојадиновић
1	3	<b>В</b>	Инервација горњег екстремитета. Крвни судови горњег екстремитета.	проф. др Ивана Живановић-Мачужић проф. Маја Вуловић

### РАСПОРЕД НАСТАВЕ ЗА ПРЕДМЕТ АНАТОМИЈА 1

модул	недеља	тип наставе	назив методске јединице	наставник
1	3	<b>В</b>	Инервација горњег екстремитета. Крвни судови горњег екстремитета.	проф. др Ивана Живановић-Мачужић проф. Маја Вуловић проф. др Дејан Јеремић доц. др Предраг Саздановић проф. др Добривоје Стојадиновић др Кристијан Јовановић др Милош Степовић др Јована Милосављевић др Ивона Банковић др Меланија Тепавчевић
1	4	<b>П</b>	Остеологија доњег екстремитета. Синдезмологија доњег екстремитета.	Проф. др Дејан Јеремић
1	4	<b>В</b>	Остеологија доњег екстремитета. Синдезмологија доњег екстремитета.	проф. др Ивана Живановић-Мачужић проф. Маја Вуловић проф. др Дејан Јеремић доц. др Предраг Саздановић проф. др Добривоје Стојадиновић др Кристијан Јовановић др Милош Степовић др Јована Милосављевић др Ивона Банковић др Меланија Тепавчевић
1	4	<b>В</b>	Остеологија доњег екстремитета. Синдезмологија доњег екстремитета.	проф. др Ивана Живановић-Мачужић проф. Маја Вуловић проф. др Дејан Јеремић доц. др Предраг Саздановић проф. др Добривоје Стојадиновић др Кристијан Јовановић др Милош Степовић др Јована Милосављевић др Ивона Банковић др Меланија Тепавчевић
1	5	<b>П</b>	Мишићи бедра и бута. Мишићи потколенице и стопала.	Проф. др Маја Вуловић
1	5	<b>В</b>	Мишићи бедра и бута. Мишићи потколенице и стопала.	проф. др Ивана Живановић-Мачужић проф. Маја Вуловић

**РАСПОРЕД НАСТАВЕ ЗА ПРЕДМЕТ АНАТОМИЈА 1**

<b>модул</b>	<b>недеља</b>	<b>тип наставе</b>	<b>назив методске јединице</b>	<b>наставник</b>
1	5	<b>В</b>	Мишићи бедра и бута. Мишићи потколенице и стопала.	проф. др Дејан Јеремић доц. др Предраг Саздановић проф. др Добривоје Стојадиновић др Кристијан Јовановић др Милош Степовић др Јована Миросављевић др Ивона Банковић др Меланија Тепавчевић
1	6	<b>П</b>	Инервација доњег екстремитета. Крвни судови доњег екстремитета.	Доц. др Предраг Саздановић
1	6	<b>В</b>	Инервација доњег екстремитета. Крвни судови доњег екстремитета.	проф. др Ивана Живановић-Мачужић проф. Маја Вуловић
1	6	<b>В</b>	Инервација доњег екстремитета. Крвни судови доњег екстремитета.	проф. др Дејан Јеремић доц. др Предраг Саздановић проф. др Добривоје Стојадиновић др Кристијан Јовановић др Милош Степовић др Јована Миросављевић др Ивона Банковић др Меланија Тепавчевић
2	7	<b>П</b>	Остеологија грудног коша. Мишићи, крвни судови и нерви зидова грудног коша.	Проф. др Ивана Живановић-Мачужић
2	7	<b>В</b>	Остеологија грудног коша. Мишићи, крвни судови и нерви зидова грудног коша.	проф. др Ивана Живановић-Мачужић проф. Маја Вуловић

### РАСПОРЕД НАСТАВЕ ЗА ПРЕДМЕТ АНАТОМИЈА 1

модул	недеља	тип наставе	назив методске јединице	наставник
2	7	<b>В</b>	Остеологија грудног коша. Мишићи, крвни судови и нерви зидова грудног коша.	проф. др Дејан Јеремић доц. др Предраг Саздановић проф. др Добривоје Стојадиновић др Кристијан Јовановић др Милош Степовић др Јована Милосављевић др Ивона Банковић др Меланија Тепавчевић
2	8	<b>П</b>	Дојка. Медијастинум (средогруђе). Плућа и ваздушни путеви.	Проф. др Маја Вуловић
2	8	<b>В</b>	Дојка. Медијастинум (средогруђе). Плућа и ваздушни путеви.	проф. др Ивана Живановић-Мачужић проф. Маја Вуловић
2	8	<b>В</b>	Дојка. Медијастинум (средогруђе). Плућа и ваздушни путеви.	проф. др Дејан Јеремић доц. др Предраг Саздановић проф. др Добривоје Стојадиновић др Кристијан Јовановић др Милош Степовић др Јована Милосављевић др Ивона Банковић др Меланија Тепавчевић
2	9	<b>П</b>	Срце – грађа. Срце – инервација, васкуларизација, проводни систем. Срце – corona cordis и перикард. Једњак. Задњи медијастинум.	Проф. др Ивана Живановић-Мачужић
2	9	<b>В</b>	Срце – грађа. Срце – инервација, васкуларизација, проводни систем. Срце – corona cordis и перикард.	проф. др Ивана Живановић-Мачужић проф. Маја Вуловић

### РАСПОРЕД НАСТАВЕ ЗА ПРЕДМЕТ АНАТОМИЈА 1

модул	недеља	тип наставе	назив методске јединице	наставник
2	9	<b>В</b>	Срце – грађа. Срце – инервација, васкуларизација, проводни систем. Срце – corona cordis и перикард.	проф. др Дејан Јеремић доц. др Предраг Саздановић проф. др Добривоје Стојадиновић др Кристијан Јовановић др Милош Степовић др Јована Миросављевић др Ивона Банковић др Меланија Тепавчевић
2	10	<b>П</b>	Зидови трбушне дупље. Трбушна марамица. Слабе тачке трбушног зида. Подела трбушне дупље. Желудац. Инервација органа трбушне дупље.	Проф. др Ивана Живановић-Мачужић
2	10	<b>В</b>	Зидови трбушне дупље. Трбушна марамица. Слабе тачке трбушног зида. Подела трбушне дупље. Желудац. Инервација органа трбушне дупље.	проф. др Ивана Живановић-Мачужић проф. Маја Вуловић проф. др Дејан Јеремић доц. др Предраг Саздановић проф. др Добривоје Стојадиновић др Кристијан Јовановић др Милош Степовић др Јована Миросављевић др Ивона Банковић др Меланија Тепавчевић
2	10	<b>В</b>	Зидови трбушне дупље. Трбушна марамица. Слабе тачке трбушног зида. Подела трбушне дупље. Желудац. Инервација органа трбушне дупље.	проф. др Ивана Живановић-Мачужић проф. Маја Вуловић проф. др Дејан Јеремић доц. др Предраг Саздановић проф. др Добривоје Стојадиновић др Кристијан Јовановић др Милош Степовић др Јована Миросављевић др Ивона Банковић др Меланија Тепавчевић
2	11	<b>П</b>	Танко црево. Дебело црево. Јетра и жучни путеви. Систем вене порте. Панкреас.	Проф. др Маја Вуловић
2	11	<b>В</b>	Танко црево. Дебело црево. Јетра и жучни путеви. Систем вене порте. Панкреас.	проф. др Ивана Живановић-Мачужић проф. Маја Вуловић



**РАСПОРЕД НАСТАВЕ ЗА ПРЕДМЕТ АНАТОМИЈА 1**

<b>модул</b>	<b>недеља</b>	<b>тип наставе</b>	<b>назив методске јединице</b>	<b>наставник</b>
2	11	<b>В</b>	Танко црево. Дебело црево. Јетра и жучни путеви. Систем вене порте. Панкреас.	проф. др Дејан Јеремић доц. др Предраг Саздановић проф. др Добривоје Стојадиновић др Кристијан Јовановић др Милош Степовић др Јована Миросављевић др Ивона Банковић др Меланија Тепавчевић
2	12	<b>П</b>	Слезина. Бубрези. Мокраћни путеви. Надбубрежна жлезда. Ретроперитонеални простор.	Проф. др Добривоје Стојадиновић
2	12	<b>В</b>	Слезина. Бубрези. Мокраћни путеви. Надбубрежна жлезда. Ретроперитонеални простор.	проф. др Ивана Живановић-Мачужић проф. Маја Вуловић
2	12	<b>В</b>	Слезина. Бубрези. Мокраћни путеви. Надбубрежна жлезда. Ретроперитонеални простор.	проф. др Дејан Јеремић доц. др Предраг Саздановић проф. др Добривоје Стојадиновић др Кристијан Јовановић др Милош Степовић др Јована Миросављевић др Ивона Банковић др Меланија Тепавчевић
2	13	<b>П</b>	Зидови мале карлице. Васкуларизација мале карлице. Инервација мале карлице.	Доц. др Предраг Саздановић
2	13	<b>В</b>	Зидови мале карлице. Васкуларизација мале карлице. Инервација мале карлице.	проф. др Ивана Живановић-Мачужић проф. Маја Вуловић

### РАСПОРЕД НАСТАВЕ ЗА ПРЕДМЕТ АНАТОМИЈА 1

модул	недеља	тип наставе	назив методске јединице	наставник
2	13	<b>В</b>	Зидови мале карлице. Васкуларизација мале карлице. Инервација мале карлице.	проф. др Дејан Јеремић доц. др Предраг Саздановић проф. др Добривоје Стојадиновић др Кристијан Јовановић др Милош Степовић др Јована Милосављевић др Ивона Банковић др Меланија Тепавчевић
2	14	<b>П</b>	Унутрашњи женски полни органи. Спољашњи женски полни органи. Ректум.	Доц. др Предраг Саздановић
2	14	<b>В</b>	Унутрашњи женски полни органи. Спољашњи женски полни органи. Ректум.	проф. др Ивана Живановић-Мачужић проф. Маја Вуловић
2	14	<b>В</b>	Унутрашњи женски полни органи. Спољашњи женски полни органи. Ректум.	проф. др Дејан Јеремић доц. др Предраг Саздановић проф. др Добривоје Стојадиновић др Кристијан Јовановић др Милош Степовић др Јована Милосављевић др Ивона Банковић др Меланија Тепавчевић
2	15	<b>П</b>	Унутрашњи мушки полни органи. Спољашњи мушки полни органи. Мокраћна бешика.	Проф. др Добривоје Стојадиновић
2	15	<b>В</b>	Унутрашњи мушки полни органи. Спољашњи мушки полни органи. Мокраћна бешика.	проф. др Ивана Живановић-Мачужић проф. Маја Вуловић

**РАСПОРЕД НАСТАВЕ ЗА ПРЕДМЕТ АНАТОМИЈА 1**

<b>модул</b>	<b>недеља</b>	<b>тип наставе</b>	<b>назив методске јединице</b>	<b>наставник</b>
2	15	<b>В</b>	Унутрашњи мушки полни органи. Спољашњи мушки полни органи. Мокраћна бешика.	проф. др Дејан Јерemiћ доц. др Предраг Саздaновић проф. др Добривоје Стојадиновић др Кристијан Јовановић др Милош Степовић др Јована Милосављевић др Ивона Банковић др Меланија Тепавчевић

## **Комисије за полагање усменог испита:**

### **Комисија 1:**

1. проф. др Ивана Живановић-Мачужић, председник испитне комисије
2. проф. др Дејан Јеремић, члан
3. проф. др Маја Вуловић, члан

доц. др Предраг Саздановић, резервни члан  
проф. др Добривоје Стојадиновић, резервни члан

### **Комисија 2:**

1. проф. др Маја Вуловић, председник испитне комисије
2. доц. др Предраг Саздановић, члан
3. проф. др Добривоје Стојадиновић, члан

проф. др Ивана Живановић-Мачужић, резервни члан  
проф. др Дејан Јеремић, резервни члан

## АНАТОМИЈА 1

### ИСПИТНА ПИТАЊА

#### РУКА

1. Clavicula
2. Scapula
3. Humerus
4. Radius
5. Ulna
6. Кости ручја
7. Кости доручја
8. Кости прстију
9. Art. acromioclavicularis
10. Art. sternoclavicularis
11. Art. humeri
12. Art. cubiti
13. Art. radiocarpea
14. Зглобови шаке
15. Мишићи раменог појаса
16. Мишићи предње ложе надлакти
17. Мишићи задње ложе надлакти
18. Пазушна јама, зидови и садржај
19. Лакатна јама, зидови и садржај
20. Мишићи предње ложе подлакти
21. Мишићи задње ложе подлакти
22. Мишићи спољашње ложе подлакти
23. Мишићи узвишења палца
24. Мишићи узвишења малог прста
25. Мишићи средишње ложе шаке
26. Канал ручја, делови и топографски односи
27. Унутрашњи канал ручја
28. A. axillaris
29. A. brachialis
30. A. ulnaris
31. A. radialis
32. Arcus palmaris superficialis
33. Arcus palmaris profundus
34. Rete arteriosum humeri
35. Rete arteriosum cubiti
36. Rete carpi
37. Артеријска мрежа лопатице
38. Дубоке вене руке
39. Површинске вене руке
40. Plexus brachialis, настанак, бочне гране и завршне гране
41. N. musculocutaneus
42. N. medianus
43. N. ulnaris
44. N. radialis
45. N. cutaneus brachi medialis
46. N. cutaneus antebrachi medialis
47. N. axillaris
48. Fossa radialis
49. Sulcus pulsus
50. Васкуларизација надлакти
51. Инервација надлакти
52. Васкуларизација подлакти
53. Инервација подлакти
54. Васкуларизација дорзалне стране шаке
55. Васкуларизација дланске стране шаке
56. Инервација дорзалне стране шаке
57. Инервација дланске стране шаке
58. Regio brachi anterior
59. Regio brachi posterior
60. Regio antebrachi anterior
61. Regio antebrachi posterior
62. Предњи предео корена шаке
63. Задњи предео корена шаке

## НОГА

1. Карлична кост, делови
2. Карлична кост, ивице и стране
3. Foramen ischiadicum majus et minus
4. Femur
5. Patella
6. Tibia
7. Fibula
8. Ossa tarsi
9. Talus
10. Calcaneus
11. Ossa metatarsi
12. Кости прстију ноге
13. Articulatio coxae
14. Articulatio genus
15. Међусобни спојеви костију потколенице
16. Горњи скочни зглоб
17. Доњи скочни зглоб
18. Articulatio tarsi transversa – Choparti
19. Articulationes tarsometatarsae - Lisfranci
20. Мишићи седалног предела
21. Мишићи бедра
22. Пелвитрохантерични мишићи
23. Мишићи предње ложе бута
24. Мишићи унутрашње ложе бута
25. Мишићи задње ложе бута
26. Бутни троугао, зидови и садржај
27. Hiatus subinguinalis , зидови и садржај
28. Мишићи предње ложе подколенице
29. Мишићи задње ложе подколенице
30. Мишићи спољашње ложе подколенице
31. Fossa poplitea, зидови и садржај
32. Мишићи дорзалне стране стопала
33. Мишићи табанске стране стопала
34. Мишићи средње групе табана
35. Мишићи средње групе табана
36. Мишићи спољашње групе табана
37. Canalis adductorius - Hunteri
38. Предњи регион бута
39. Задњи регион бута
40. Регион колена
41. Предњи регион потколенице
42. Задњи регион потколенице
43. Canalis tarsalis
44. Коштано-фиброзни канали корена стопала
45. A. iliaca interna, гране за васкуларизацију доњег екстремитета
46. A. femoralis, пут, односи, бочне и завршне гране
47. A. profunda femoris
48. A. poplitea, пут, односи, бочне и завршне гране
49. A. tibialis anterior, пут, односи, бочне и завршне гране
50. A. dorsalis pedis, пут, односи, бочне и завршне гране
51. A. tibialis posterior, пут, односи, бочне и завршне гране
52. A. plantaris lateralis
53. A. plantaris medialis
54. Дубоке вене ноге
55. Површне вене ноге
56. Plexus lumbalis
57. N. iliohypogastricus, пут, гране , инервационо подручје
58. N. ilioinguinalis, пут, гране , инервационо подручје
59. N. genitofemoralis, пут, гране , инервационо подручје
60. N. cutaneus femoris lateralis, пут, гране , инервационо подручје
61. N. femoralis, пут, гране , инервационо подручје
62. N. obturatorius, пут, гране , инервационо подручје
63. Plexus sacralis
64. N. gluteus superior
65. N. gluteus inferior
66. N. cutaneus femoris posterior
67. N. ischiadicus
68. N. tibialis
69. N. plantaris lateralis
70. N. plantaris medialis
71. N. peroneus communis
72. N. peroneus profundus
73. N. peroneus superficialis
74. N. suralis
75. N. saphenous
76. Васкуларизација зглоба кука
77. Васкуларизација региона бута
78. Инервација региона бута
79. Васкуларизација колена
80. Инервација колена
81. Васкуларизација потколенице
82. Инервација потколенице
83. Васкуларизација стопала
84. Инервација стопала
85. Arcus pedis longitudinalis
86. Arcus pedis transversalis

## ГРУДНИ КОШ

1. Sternum
2. Costae
3. Грудни кош у целини
4. Грудни кичмени пршљенови (vertebrae thoracicae)
5. Кичмени стуб у целини
6. Зидови грудног коша
7. Спојеви кичменог стуба
8. Влакнасте везе кичмених пршљенова
9. Зглобови грудног коша
10. Зглобови ребара са кичменим стубом
11. Предња група зглобова грудног коша
12. Мишићи грудног коша
13. Пречага (diaphragma)
14. Отвори и слабе тачке пречаге (diaphragma)
15. Судови и живци пречаге (diaphragma)
16. Мишићи леђа
17. Површна група мишића леђа
18. Први слој површне групе мишића леђа
19. Други слој површне групе мишића леђа
20. Трећи слој површне групе мишића леђа
21. Дубока група мишића леђа
22. Опружач кичме (m. erector spinae)
23. Артерије зидова грудног коша
24. Вене зидова грудног коша
25. Лимфни судови и лимфни чворови зидова грудног коша
26. Живци зидова грудног коша
27. Nn. intercostales
28. Дојка
29. Судови и живци дојке
30. Грудна дупља
31. Марамичноплућни простор
32. Mediastinum (средогруђе)
33. Ваздушни или дисајни путеви
34. Trachea
35. Главна или основна душница
36. Radix pulmonis (плућни корен)
37. Облик, стране и ивице плућа,
38. Медурежањске пукотине плућа
39. Плућни режњеви
40. Десно плућно крило
41. Лево плућно крило
42. Режањска душница
43. Пројекције плућних режњева
44. Сегменти и сегменталне душнице десног плућног крила
45. Сегменти и сегменталне душнице левог плућног крила
46. Hilum pulmonis
47. Lobulus primaries pulmonis
48. Lobulus secundarius pulmonis
49. Acinus pulmonis
50. Arbor bronchialis
51. Крвни судови плућа
52. Лимфни судови плућа
53. Живци плућа
54. Pleura (плућна марамица)
55. Синуси плућне марамице
56. Recessus costodiaphragmaticus
57. Recessus costomediastinalis
58. Судови и живци плућне марамице
59. Спољни изглед срца
60. Basis cordis (основица срца)
61. Десна преткомора срца
62. Десна комора срца
63. Лева преткомора срца
64. Лева комора срца
65. Septum cordis (срчана преграда)
66. Грађа срца - Фиброзно ткиво срца
67. Грађа срца - Срчани мишић
68. Проводни систем срца
69. Инервација срца
70. Срчане или коронарне артерије
71. Венски судови срца
72. Пројекције срца на предњем и задњем зиду грудног коша
73. Пројекције срчаних отвора
74. Срчана кеса
75. Судови и живци срчане кесе
76. Велики крвни судови у грудној дупљи
77. Аорта
78. Плућно артеријско стабло
79. Вене медијастинума
80. V. cava superior
81. Систем вена азигос
82. Једњак
83. Судови и живци једњака
84. Живци у грудној дупљи
85. Грудни део симпатичког стабла
86. Грудновратни или звездасти ганглион
87. Парасимпатички део нервног система у грудној дупљи
88. Пречажни живац
89. Предња група лимфних чворова грудне дупље
90. Задња група лимфних чворова грудне дупље
91. Грудни лимфни канал
92. Десни лимфни канал
93. Тимус
94. A.thoracica interna
95. Међуребарни мишићи
96. Међуребарни простор

## АБДОМЕН

1. Границе и спратови абдомена
2. Слојеви трбушног зида
3. Мишићи предњобочног трбушног зида
4. *M. rectus abdominis*
5. *M. obliquus externus abdominis*
6. *M. obliquus internus abdominis*
7. *M. transversus abdominis*
8. Мишићи задњег трбушног зида
9. Слабе тачке задњег трбушног зида
10. *Vagina m. recti abdominis*
11. Слабе тачке предњег трбушног зида
12. *Linea alba*
13. *Canalis inguinalis*
14. *Anulus femoralis*
15. Артерије трбушног зида
16. *Aorta abdominalis*
17. *Tr.coeliacus*
18. *A.hepatica communis*
19. *A.lienalis*
20. *A. mesenterica superior*
21. Риолан-ова артеријска аркада
22. *A. mesenterica inferior*
23. *A. iliaca externa*
24. *V. cava inferior*
25. *V. portae*
26. Портокавалне анастомозе и њихов клинички значај
27. *Plexus coeliacus*
28. *Peritoneum*
29. Подела трбушне дупље
30. *Bursa omentalis*
31. *Esophagus – pars abdominalis*
32. Желудац – делови, стране, ивице, односи желуца
33. Пројекције желуца (Пројекције отвора, ивица, *Spatium semilunare –Traube i Labbeov trougao*)
34. Задња страна желуца - односи
35. Грађа и везе желуца
36. *Omentum minus et omentum majus*
37. Васкуларизација и инервација желуца
38. *Duodenum*
39. Судови и живци дуоденума
40. *Jejunum*
41. *Peum*
42. *Mesenterium*
43. Грађа танког црева
44. Васкуларизација и инервација танког црева
45. *Intestinum crassum*
46. Спољашњи изглед и грађа дебелог црева
47. *Caecum*
48. *Colon ascendens et colon transversum*
49. *Mesocolon transversum*
50. *Colon descendens et colon sygmoideum*
51. Васкуларизација и инервација дебелог црева
52. Јетра – положај, пројекције, стране, ивице, режњеви
53. Везе јетре
54. Грађа јетре
55. Васкуларизација и инервација јетре
56. *Vv. hepaticae*
57. Жучни путеви
58. *Ductus choledocus*
59. *Vesica fellea*
60. Делови, стране и ивице панкреаса и њихови односи
61. Ретропанкреатични венски четвороугао
62. Перитонеум и грађа панкреаса
63. Васкуларизација и инервација панкреаса
64. Слезина, стране, ивице, полови, положај
65. Пројекција, везе и грађа слезине
66. Васкуларизација и инервација слезине
67. Бубрег – спољашња морфологија, положај, пројекције бубрега
68. Односи бубрега и омотачи бубрега
69. Грађа бубрежног паренхима
70. *Nephron*
71. Сабирни систем бубрега
72. Васкуларизација бубрега
73. *V. renalis*
74. *Calices renales и pelvis renalis*
75. Уретер
76. *Gl. Suprarenalis* (стране и ивице, васкуларизација и инервација)
77. Грађа надбубрежне жлезде
78. Инервација органа абдомена
79. Васкуларизација органа абдомена
80. Ретроперитонеални простор
81. Лумбални кичмени пршљенови
82. Лимфни чворови трбушне дупље



## КАРЛИЦА

1. Os sacrum
2. Os coccygis
3. Apertura pelvis superior
4. Apertura pelvis inferior
5. Symphysis pubica
6. Articulatio sacroiliaca
7. Syndesmosis sacroischiadica (везе крсне и седалне кости)
8. Спојеве карличног дела кичменог стуба
9. Diaphragma pelvis
10. Spatium profundum perinei
11. Spatium superficiale perinei
12. Fasciae pelvis
13. Regio analis
14. M. sphincter ani externus
15. A. iliaca interna
16. A. pudenda interna
17. Паријеталне гране a. iliacaе internaе
18. Висцералне гране a. iliacaе internaе
19. A. uterina
20. Венски сплетови органа карлице
21. Лимфне жлезде карличне дупље
22. N. pudendus
23. Plexus pelvici s. hypogastricus inferior
24. Ложа и односи мокраћне бешике
25. Спољни изглед, делови и везе мокраћне бешике
26. Грађа мокраћне бешике
27. Васкуларизација и инервација мокраћне бешике
28. Спољашњи полни органи мушкарца
29. Васкуларизација и инервација мушких спољашњих полних органа
30. Тестис
31. Epididymis
32. Ductus deferens
33. Funiculus spermaticus
34. Vesiculae seminales
35. Ductus ejaculatorii
36. Спољашњи изглед, ложа и односи простате
37. Садржај и режњеви простате
38. Gl. Bulbourethrales Cowperi
39. Пенис
40. Scrotum
41. Васкуларизација и инервација мушких спољашњих полних органа
42. Механизам ерекције пениса
43. Urethra masculina
44. Грађа, васкуларизација и инервација urethrae masculinae
45. Морфологија, положај и везе оваријума
46. Грађа, васкуларизација и инервација оваријума
47. Tuba uterina
48. Положај и делови материце (uterus)
49. Односи и везе материце (uterus)
50. Грађа, васкуларизација и инервација материце (uterus)
51. Vagina
52. Labia majora et minora pudendi
53. Vestibulum vaginae et glandulae vestibulares
54. Ерекtilни полни органи жене
55. Васкуларизација и инервација женских спољашњих полних органа
56. Urethra feminina
57. Делови, односи и ложа ректума
58. Грађа, васкуларизација и инервација ректума
59. Canalis analis
60. Perineum
61. Fossa ischiorectalis
62. Canalis pudendalis –Alcock
63. Инервација органа карлице